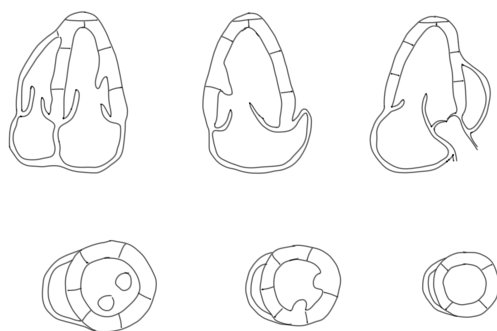


ОТЧЕТ ЭХОКАРДИОГРАФИЧЕСКОГО ИССЛЕДОВАНИЯ

Пациент _____, _____ лет, М Ж, рост _____ м, вес _____ кг, ППТ _____ м²

Левый желудочек	норм/дилатирован/гипертрофия	Правый желудочек	норм/дилатирован/гипертрофия
КДР, мм		размер, мм	
КСР, мм		толщина стенки, мм	
МЖП, мм		экскурсия трикусп. кольца, мм	
ЭСЛЖ, мм		Правое предсердие	норма/увеличено
КДО, мл		размер, мм	
КСО, мл		Сист. давление в ЛА, мм	
ФВ, %		Спадение НПВ на вдохе %	
Систолическая функция	норма/снижена/гиперкинез	Легочный ствол, мм	
Диастолическая функция	норм/наруш.релакс/псевдонорм/рест.	Аорта, мм	
ММЛЖ, гр		Восходящая аорта, мм	
ИММЛЖ, гр/м ²		Кровоток в брюш. аорте	пульсирующий/ламинарный
Левое предсердие	норма/увеличено	Перикард	норма/сепарация _____ мм
размер/объем, мл		Плевральные полости	норма/жидкость
Митральный клапан	Аортальный клапан	Трикуспидальный	Пулмональный
площадь _____ см ²	площадь _____ см ² градиент _____ мм	средний градиент _____ мм	градиент _____ мм
стеноз нет/легк/умеренный/тяжелый	стеноз нет/легк/умеренный/тяжелый	стеноз нет/легк/умеренный/тяжелый	стеноз нет/легк/умеренный/тяжелый
регург нет/физиол/легк/умер/тяжел	регург нет/легк/умер/тяжел	регург нет/физиол/легк/умер/тяжел	регург нет/физиол/легк/умер/тяжел

Визуализация: удовлетворительная затрудна очень плохая



Заключение: _____

_____/_____/_____/_____
