Второй сердечный тон Т2

Происхождение: обусловлен закрытием полулунных клапанов. До Т2 - систола, после - диастола.

Описание: состоит из двух компонентов: аортального и пульмонального. Оба компонента точно отмечают окончание систолы соответствующего желудочка. На вдохе систола правого желудочка заканчивается позже, а левого - немного раньше. Тогда Т2 расщепляется на аортальный А2 и пульмональный Р2 компоненты. Это связано восновном с уменьшением сопротивления кровотоку в малом круге кровообращения. На выдохе в норме систолы желудочков заканчиваются одновременно, аортальный и пульмональный компоненты сливаются.

Анализируем: расщепление Т2 и громкость компонентов А2 и Р2.

Варианты расщепления Т2:

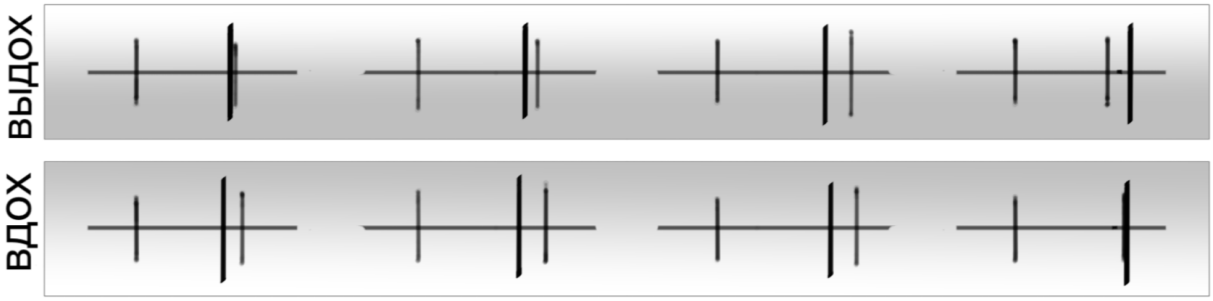

Нормальное	Персистирующее	Фиксированное	Парадоксальное
Т2 расщепляется только на вдохе. Единственный вариант, когда на выдохе Т2 не расщепляется. В сомнительном случае перепроверить в вертикальном положении.	Т2 расщеплен и на вдохе, и на выдохе, но на вдохе расщепление шире. Причины: блок ПНПГ, левожелудочковая эктопия, пульмональный стеноз, перегрузка и дисфункция ПЖ, митральная регургитация, дефект МЖП.	Расщеплен и на вдохе, и на выдохе, интервал расщепления не меняется. Причины: дефект МПП, предельная перегрузка правого желудочка в сочетании с блокадами ножек пучка Гиса.	Обратно нормальному: на вдохе расщепление исчезает или уменьшается. Причины: блок ЛНПГ, правожелудочковая эктопия, аортальный стеноз, открытый артериальный проток, перегрузка ЛЖ.

Анализ компонентов Т2: имеет значение громкость компонентов А2 и Р2. Только при парадоксальном расщеплении Т2 первый компонент пульмональный. Во всех остальных случаях сначала идет аортальный, затем пульмональный. В норме А2 громкий и слышен во всей прекардиальной области, Р2 тихий, идет после А2, слышен вдоль левого края грудины.

Аортальный компонент:

Громкий А2: субъективная оценка. Пальпируемость, доминирование Т2 справа от грудины и музыкальный характер Т2 ("тамбуриновый" Т2) - признаки патологической громкости А2. Причины: артериальная гипертензия, расширение корня аорты, двустворчтый аортальный клапан, аневризма восходящей аорты. Достаточно важный симптом.

Тихий А2: признак малоподвижного аортального клапана. Аортальный стеноз - основная причина.

Пульмональный компонент:

Громкий Р2: когда его громкость равна или превосходит громкость А2 в любой точке аускультации, или он слышен на верхушке сердца стоя или в положении лежа на спине (не на боку!). Причины: дефект МПП даже без легочной гипертензии, легочная гипертензия.

Тихий или отсутствующий Р2: часто бывает в норме. Р2 ослаблен вплоть до отсутствия при пульмональном стенозе, тетраде Фалло, легочной атрезии и транспозиции крупных сосудов.

© Шпак Я.В.