Шпак Ярослав Владимирович

# Аускультация сердца:
## как услышать все

Киев 2015

*Шпак Ярослав Владимирович*

# АУСКУЛЬТАЦИЯ СЕРДЦА:
## как услышать все

Киев 2015

## Авторские права и отказ от ответственности

© Шпак Ярослав Владимирович

Книга распространяется бесплатно.

Цитирование любого материала из этой книги может быть проведено только со ссылкой на источник.

Любое использование этой книги и ее материалов с целью получения прибыли или рекламы возможно только с письменного согласия автора или его правонаследника.

Эта книга создавалась более года, материал многократно вычитывался и перепроверялся. Однако медицина - очень сложная деятельность, где невозможно предусмотреть все. Поэтому предупреждаю, что не несу ответственности за последствия использования информации, изложенной в этой книге.

# Посвящение

*Посвящается трем моим учителям: первый открыл мне медицину и заложил основы стиля, второй хмуро терпел мою медлительность десять лет, третий умер за несколько лет до того, как я с ним познакомился и начал обучение. Я люблю Вас и благодарен Вам.*

# Содержание


Об авторе v

Благодарности vi

Как пользоваться этой книгой vii

Предисловие viii

Введение x

**ГЛАВА 1** Звук 13

Раздел **1** Звук и его характеристики 14

Раздел **2** Так как же мы слышим? 16

Раздел **3** Звук сердца особенный 18

**ГЛАВА 2** Инструменты 22

Раздел **1** История стетоскопа 23

Раздел **2** Фонокардиография 26

Раздел **3** Два типа аускультативных симптомов 31

Раздел **4** Еще немного истории 33

Раздел **5** Как пользоваться стетоскопом? 34

Раздел **6** Как работает мембрана стетоскопа? Опыт 39

**ГЛАВА 3** Врач Стетоскоп Пациент 41

Раздел **1** Два элемента, из которых состоит звук сердца 42

Раздел **2** Необходимый минимум о физиологии кровообращения 45

Раздел **3** Частота звука имеет клиническое значение 50

Раздел **4** О музыкальных аускультативных симптомах 53

Раздел **5** Аускультативная топография прекардиальной области 55

Раздел **6** Хронологическая локализация аускультативных симптомов 58

Раздел **7** Вы, Стетоскоп, Пациент: сделать минимум, услышать все 59

Раздел **8** Фиксация аускультативных данных 60

**ФИНАЛ** 62

Раздел **1** Несколько типовых проблем 63

Раздел **2** Занавес 71

Раздел **3** Вместо библиографии или откуда взялась эта книга 73

**КОДА** lxxv

# Об авторе

Шпак Ярослав Владимирович, кандидат медицинских наук, врач-кардиолог, врач функциональной диагностики. Родился, живу и работаю в Киеве.

Мой интерес относится к кардиологической диагностике. Особенно к физической диагностике, диагностике "без ничего", когда врач использует в максимальном объеме собственные ресурсы: глаза, руки, уши и голову. Я, разумеется, не отрицаю высокие технологии. Однако считаю, что лучшая диагностическая машина - врач.

Физическая диагностика разработана очень подробно и совершить в этой сфере фундаментальное открытие едва ли возможно. Свою главную задачу сегодня я вижу в адаптации накопленных знаний к современной кардиологической практике и изложение их в максимально доступной, понятной для обучения форме. Основное место моих публикаций - блог "Стетоскоп" http://phonocardio.com .

Почему я дерзнул написать эту книгу?

Недавно коллега спросила меня, пристально глядя в глаза, услышу ли я шум легкой аортальной недостаточности? Я ответил, что услышу не только этот шум, но могу еще "на слух" отличить блокаду левой ножки пучка Гиса от блокады правой. Причем не считаю это сложным "фокусом".

# Благодарности

Я благодарен своей жене Ирине за то, что вычитывала текст и помогла улучшить стиль. А так же за то, что терпела мои многочасовые кабинетные уединения.

Я благодарен доктору Игорю Валерьевичу Колесникову, моему старому другу, за информационную поддержку.

Я благодарен своим коллегам из Киевского Областного Кардиологического Диспансера. Благодарен за многое, но главное за комфортный рабочий климат. Особенно благодарен доктору Мартынюк Тамиле Владимировне, человеку, который проверяет большинство моих диагнозов и терпит мои вопросы.

## Как пользоваться этой книгой

Материал подан в логической последовательности, каждый следующий раздел опирается на предыдущие. Как что лучше первый раз читать книгу от начала до конца.

Книга содержит аудиоматериалы, большую часть из которых составляют записи сердца реальных пациентов. Звук подан «как есть» и не адаптирован для прослушивания через обычные компьютерные аудиодинамики. Рекомендую пользоваться наушниками.

Книга формально состоит из немногим более семидесяти страниц. В действительности она больше, так как несколько очень важных глав поданы в виде слайдшоу, а одна - в виде короткометражного фильма. Не пропустите эти главы.

Книга выходит в нескольких форматах. Первый предназначен для чтения на устройствах, работающих на iOS и MacOS с помощью программы iBooks. Это издание содержит в себе все дополнительные материалы, включая слайдшоу, аудио- и видеофайлы.

В PDF и печатную версии книги технически невозможно вставить мультимедийные файлы.  Большая часть этих материалов находится на странице этой книги http://phonocardio.com/book/ .

За последние несколько десятилетий высокие технологии радикально преобразили облик медицины. Однако мысль о том, что машины заняли главенствующее положение в диагностике - ошибка. Самой мощной диагностической машиной и сегодня остается врач.

Осенью 2013 года на кардиологическом конгрессе в Киеве меня спросили: "Зачем аускультация вообще? У вас в клинике эхокардиограф есть?"

Отвечу как человек, который более пятнадцати лет занимается и практической кардиологией, и эхокардиографией.

Все просто: аускультация и сегодня остается мощным диагностическим инструментом.  Этот инструмент доступен практически всегда и везде. Его использование чрезвычайно рентабельно.

Любой врач, имеющий стетоскоп и желание, может стать обладателем этого очень эффективного навыка, использование которого доставляет радость и глубокое профессиональное удовлетворение.

Многие думают так: "Я не хочу тратить время на аускультацию. Я направлю пациента на эхокардиографию и получу качественный, современный, точный ответ на все вопросы". Что ответить на это?

В этом случае весь промежуток времени между выдачей направления на эхокардиографию и получением ее результата придется оставаться в полном неведении относительно диагноза. А время это редко составляет десятки минут и даже часы. Ждать можно дни и недели. И не дождаться вообще.

Не имея собственного обоснованного представления о диагнозе, придется полностью довериться заключению эхокардиографиста. Перепроверить его возможности не будет. Думаете эхокардиографисты не ошибаются?

Ошибаются. Точность эхокардиографии зависит от качества визуализации, компетентности и здравомыслия исследователя. Да и технология не совершенна.

Как бы не была доступна и совершенна медицинская техника, способность врача самостоятельно и эффективно мыслить всегда останется ценностью. Эта ценность определяет смысл его существования.

P.S. Что бы Вы ответили на такой вопрос: "Зачем нам автомат Калашникова, если есть баллистические ракеты?"

Этот вопрос подобен тому, который мне задали на кардиологическом конгрессе в 2013 году.

P.P.S. ... мне задали на кардиологическом конгрессе в 2013 году в Украинском Доме, который находится в двух шагах от Майдана Незалежності. Во временном промежутке между написанием этого и предыдущего абзацев это место повидало огонь, штурмы, кровь, смерть и автоматы Калашникова. Не удивлюсь, если в ближайшее время в моих краях эхокардиографы станут еще менее доступны. Останется стетоскоп…

P.P.P.S. Прошло еще несколько месяцев. Эхокардиографы есть, но все больше пациентов радуются, когда я им говорю, что без эхокардиографии можно обойтись.

Как Вы можете извлечь максимальную пользу из своих способностей с наименьшим напряжением? Развивая систему. Я говорю развивая, используя внешнюю помощь, поскольку для некоторых из Вас самостоятельное приобретение систематических навыков может оказаться очень сложным делом.

Сэр Уильям Ослер[1]

Аускультация сердца - сложный навык.

Нет, не так. Хотя аускультация сердца может принести много профессионального удовольствия, надо признать, что овладеть этим навыком не просто. Есть ли способ сделать процесс обучения проще? Есть. Развивать систему.

Недавно я осознал, что за годы собственной практики у меня выработалась определенная система, согласно которой я провожу аускультацию сердца. Она позволяет уловить и зафиксировать весь звук, доступный человеческому слуху, который генерирует работающее человеческое сердце с наименьшими затратами сил и времени.

Не могу сказать, что эту систему я сам построил. Нет, в ее основу легли знания, которые я в течение нескольких лет собрал из многих источников и отработал на практике. Сформулированного вопроса "Как услышать все при аускультации сердца?" и полного ответа на этот вопрос я не встречал. Эта небольшая книга восполняет этот пробел.

Аускультация сердца включает в себя два компонента: услышать и интерпретировать. В этой книге раскрыт первый компонент.

Звук сердца тихий и фактически находится на пороге нашего восприятия[2]. Поэтому при аускультации необходимо воспринять этот звук насколько возможно полно.

Проблема в том, что мы легко замечаем то, о чем знаем. Существенная часть звука сердца находится на периферии нашего восприятия, и многие важные симптомы можно не замечать, если не знать об их существовании, об особенностях звука сердца и как эти особенности соотносятся с нашим слухом.

Стетоскоп может производить впечатление примитивного банального предмета. Так было со мной в свое время. Однако на самом деле за современным стетоскопом скрывается двухсотлетняя история его развития. За внешне простыми формами скрывается высокая функциональность и эргономика. Я бы сравнил стетоскоп с древним самурайским мечом. При внешней простоте, за клинком скрывается длинная история и чрезвычайная эффективность. Насколько жизнь и смерть самурая зависели от мастерства владения мечом, настолько жизнь и смерть пациента может зависеть от того, с каким мастерством врач владеет стетоскопом. Этому в книге будет уделено внимание.

Наше внимание и память несовершенны. То, что мы отчетливо слышим сейчас, через мгновение исчезнет или поблекнет в нашем сознании, как только мы отложим стетоскоп. И дело даже не в том, что мы не успеем задокументировать клинический статус в истории болезни. Мы не успеем интерпретировать  то, что услышали. И тогда уже не важно, что мы услышали вообще. Значит, информацию нужно зафиксировать. Мы можем не знать происхождение некоторых аускультативных симптомов, однако аускультация должна завершиться фиксацией всех звуков с привязкой к фазам

сердечного цикла. Этот этап аускультации часто недооценивается, но очень важен.

Интерпретация - самое сложное. Я не буду касаться этого этапа в этой книге. Данные аускультации обдумываются и формируют диагноз вместе со всеми другими полученными данными. Иными словами, аускультация как "сольный метод" в кардиологии не используется.

# Звук

1

Наш слух не совершенен и в действительности дает не совсем верное представление о звуке. Иными словами, уши нам врут. Всегда.
Кроме того, звук сердца сильно отличается от тех звуков, с которыми мы привыкли иметь дело.
Сейчас я расскажу Вам немного о звуке и особенностях нашего слуха. А так же о том, почему звук сердца особенный. После этого Ваши уши уже не смогут Вас обмануть.

# Звук и его характеристики

Звук в физическом смысле - волновое явление. Достаточно понаблюдать поверхность водной глади, чтобы осознать, насколько сложное явление волны. Мы не будем слишком углубляться в теорию волн, но кое что знать необходимо.

Звуковая волна может иметь простую форму и фиксированную частоту. Например, в этом примере звуковая волна синусоидальной формы и частотой 500 колебаний в секунду или 500 Герц (Гц). В диапазон до 500 Гц попадает большая часть звука сердца. Послушайте:

**Аудио 1.1** Звуковая волна синусоидальной формы и частотой 500 колебаний в секунду или 500 Герц (Гц). http://phonocardio.com/book/

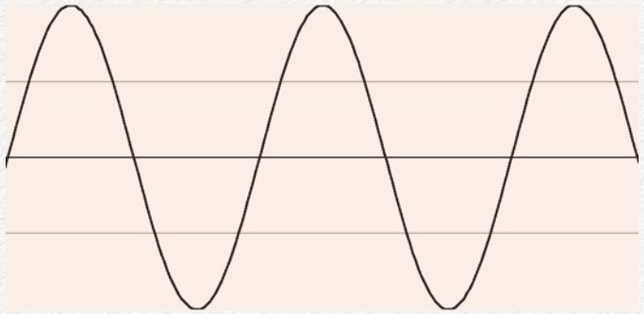

Этот звук кажется неестественным потому, что в жизни большая часть встречающихся нам звуковых волн сложные.

Вот пример: с разрешения обладателя авторских прав приведу музыкальный файл и фрагмент его звуковой волны. Волн на графике две, так как это стерео. Обратите внимание, что волна состоит из множества колебаний разной амплитуды и частоты.

**Аудио 1.2**
http://phonocardio.com/book/

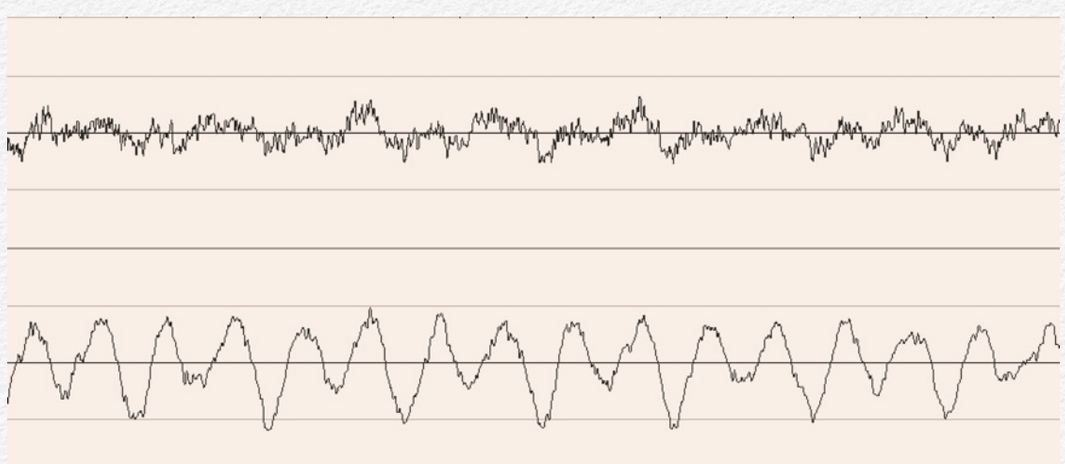

Сложные волны можно разложить на множество составляющих их простых. На это способен наш слуховой аппарат. Мы ведь услышим писк интересующегося нами комара на фоне шума листвы, ветра и кваканья лягушек.

Разложить сложный звук на составляющие его простейшие колебания и измерить громкость и частоту каждой составляющей можно с помощью современных компьютерных программ.

Звук сердца - сложный звук, который состоит из множества волн разной частоты и амплитуды. При аускультации сердца необходимо научиться анализировать звук в разных частотных диапазонах.

# Так как же мы слышим?

**Наша способность воспринимать звук разных частотных диапазонов не одинакова: одни частотные диапазоны мы улавливаем хорошо и очень хорошо, другие плохо и очень плохо.**

Какие диапазоны? И насколько хорошо и плохо?

Мы начинаем слышать звук при частоте колебаний примерно от 16-20 Герц. И слышим его поначалу очень плохо. По мере увеличения частоты звука чувствительность слуха растет и достигает максимума где-то на частоте 2000 Герц, а потом снова снижается. Звук частотой более 20000 Герц мы уже обычно не слышим[3]. Он называется ультразвуком.

Послушайте этот диапазон весь за 10 секунд. Это простая синусоидальной формы звуковая волна с нарастающей частотой от 20 до 20000 Герц.

**Аудио 1.3** Синтезированный звук с волной синусоидальной формы и нарастающей частотой от 20 до 20000 Гц.

http://phonocardio.com/book/

Заметьте, что на всем протяжении представленного фрагмента громкость сначала нарастает, потом уменьшается. Это отражает нашу чувствительность к звуку разной частоты. Меня не перестает поражать один факт. Представьте себе, что Вам предлагают слушать два звука: один частотой 20 Гц, а другой - 2000 Гц. Причем по громкости они настолько тихие, что сделай чуть тише, и их уже не будет слышно. То есть оба находятся на грани слухового восприятия. Вам они покажутся одинаково тихими.

Знаете, во сколько раз их громкость различается объективно? В 10.000.000.000 раз звук частотой 20 Гц громче[3]!

Звук сердца, вероятно, редко выходит за пределы диапазона до 2000 Гц. Большая его часть находится в пределах диапазона до 500 Гц.

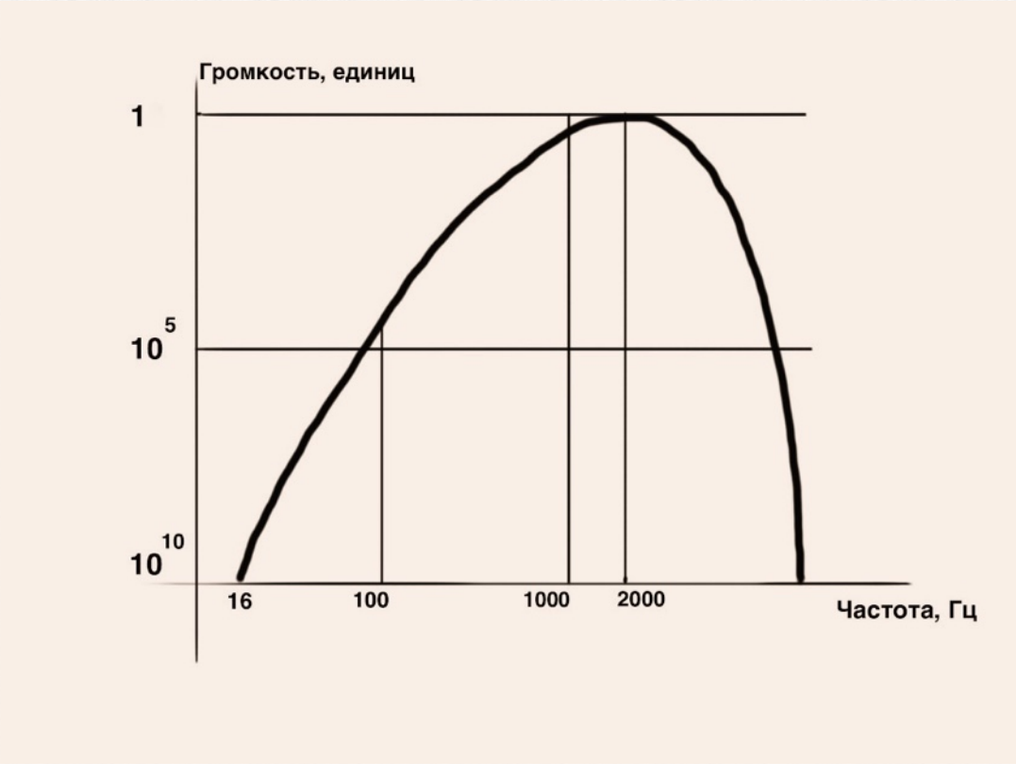


График чувствительности человеческого слуха в зависимости от его частоты. Человек начинает слышать звук на частоте примерно 16 Гц. Чувствительность постепенно нарастает до 2000 Гц и далее постепенно уменьшается. Верхний предел звукового восприятия примерно 20000 Гц.

## Звук сердца особенный

**Звук сердца существенно отличается от большей части звука, с которым мы привыкли иметь дело. Не понимая этого, при аускультации сердца мы можем многое упустить.**

## Человеческий голос

Нажав на кнопку ниже Вы услышите мой голос. Я читаю биографию изобретателя стетоскопа и аускультации Рене Лаэннека из Большой Медицинской Энциклопедии под редакцией Н.А. Семашко, изданной в 1930 году[4]. Лаэннек умер примерно за сто лет до написания этой статьи, так что не думаю, что приведенные сведения устарели.

**Аудио 1.4** Биография Рене Лаеннека, изобретателя стетоскопа и аускультации. Начитана автором (БМЭ, 1930 г)

http://phonocardio.com/book/

Ниже представлена визуализация аудиозаписи, которую Вы прослушали только что. На горизонтальной плоскости две оси. На одной разворачивается время в секундах, на другой  отображается частота звука в Герцах. Третье измерение - вертикаль. Она отображает громкость. Чем выше пик, тем громче звук. Хорошо видно, что большая

часть звукового потока приходится на диапазон 100-1500 Гц. Хотя и в диапазоне менее 100 Гц звук есть. И прослеживается он отчетливо до частоты 3,5 тысяч Гц.

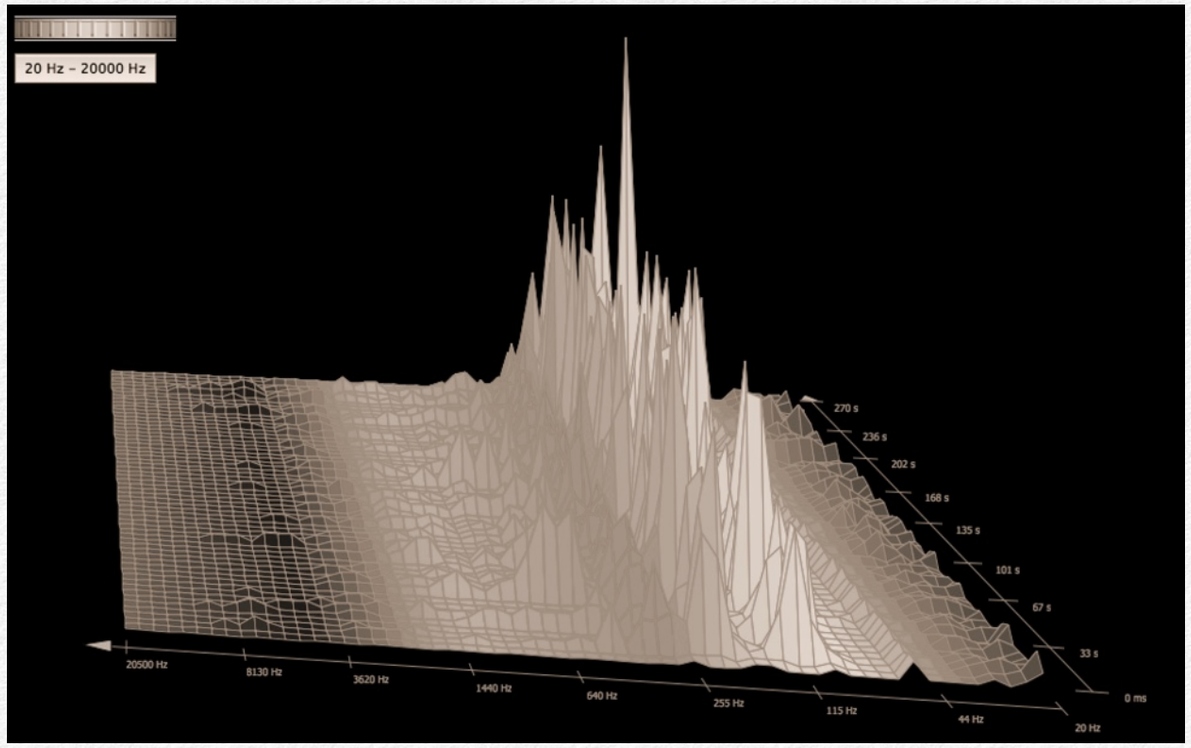


Замечу сразу, что следует постараться выработать в себе навык анализировать звук именно в этой системе координат: хронологически, по частоте и по громкости.

## Музыка

Музыку мы слышим ежедневно.  На публикацию этой композиции я получил разрешение у автора. Если Вам понравится, тут сможете прослушать и загрузить бесплатно другие композиции. Послушайте:

**Аудио 1.5** http://phonocardio.com/book/

Посмотрите теперь на график. Он создан по тому же принципу, что и предыдущий. Отметим, что большая часть звука находится между 50 и 3000 Гц.

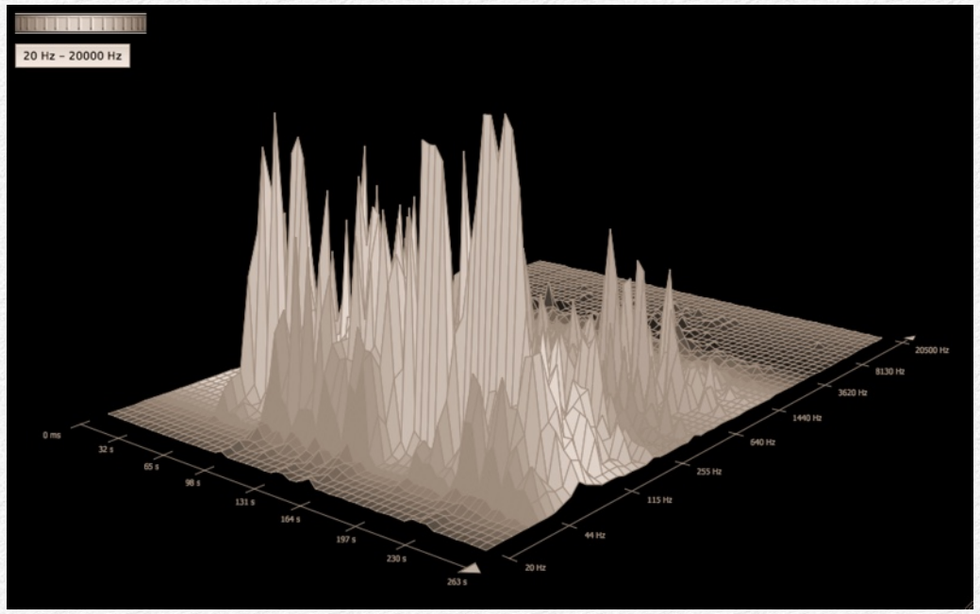

Если хотите рассмотреть график со всех сторон, посмотрите это видео:

**Фильм 1.1**
http://phonocardio.com/book/

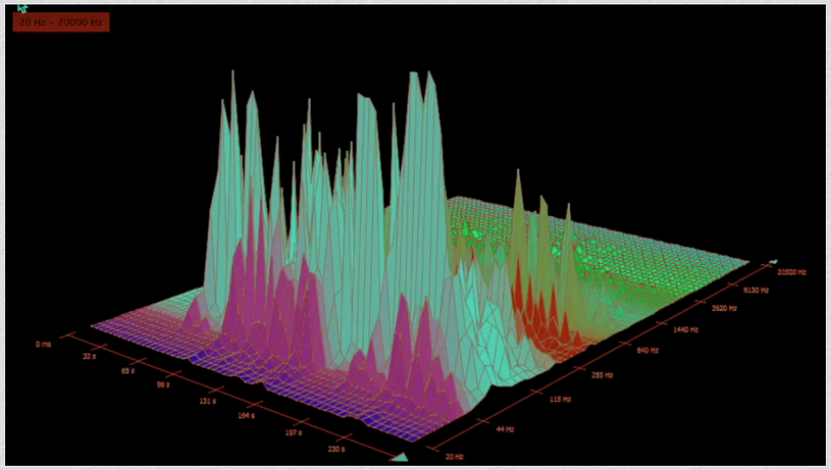

Кстати, когда Вы слушали музыку, сколько Вы  насчитали инструментов? Это упражнение, которое развивает навык аускультации сердца. Ответ на следующей странице.

Ответ:

Я насчитал девять инструментов. Ударные я объединил в один инструмент.

Это упражнение дает понять один из главных принципов аускультации: мы должны препарировать, разложить звук сердца на составляющие. Потом классифицировать и проанализировать каждый выделенный нами компонент.

Об этом еще поговорим. Вернемся к нашим звукам...

## Звук сердца

Послушаем пациентку с гипертрофической обструктивной кардиомиопатией:

**Аудио 1.6** Звук сердца при гипертрофической обструктивной кардиомиопатии. Громкий систолический нарастающе-убывающий шум прежде всего обращает на себя внимание.
http://phonocardio.com/book/

Громкий грубый систолический шум сразу "бросается в глаза". Он настолько резкий, что на его фоне практически не слышны прилегающие первый и второй тон. Драматичная аускультативная картина. А вот ее спектральный график:

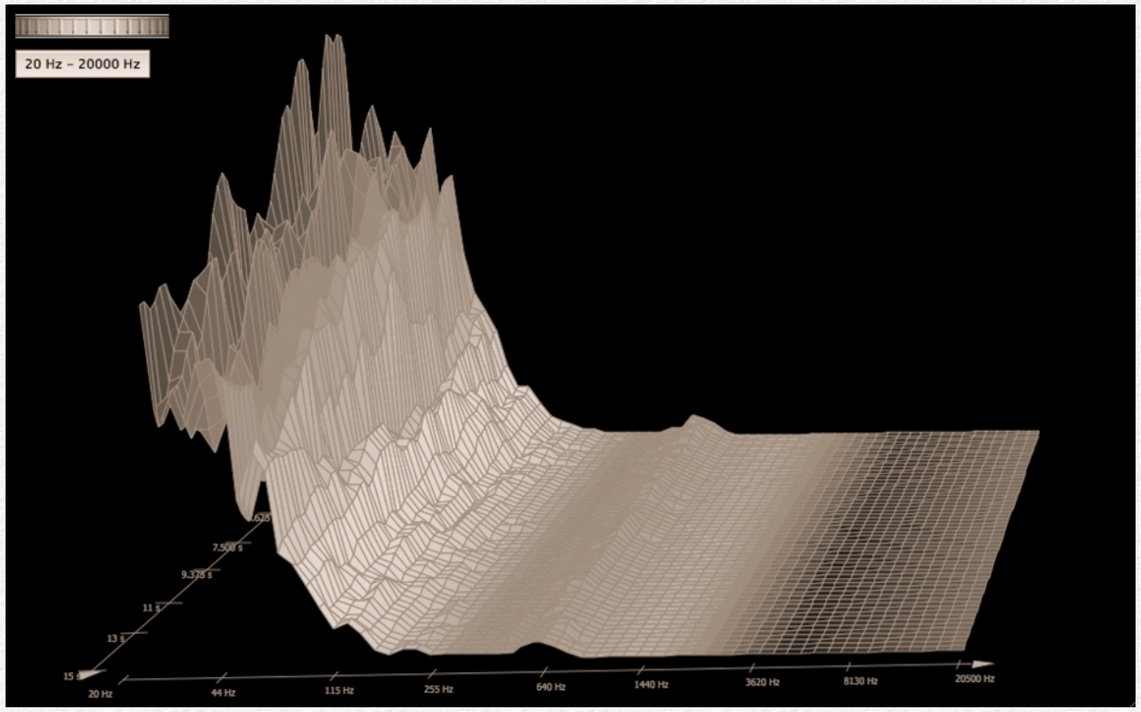


Большая часть всего спектра уложилось в узкую полосу ниже 100 Гц! И совсем небольшая часть звукового потока дотягивает примерно до 1000 Гц.

Я специально выбрал этот патологический пример, который содержит не только тоны сердца, но и шум. Но, какое бы сердце мы бы не слушали, частотная характеристика звука будет примерно той же. Доминируют низкочастотные колебания.

Итак:

1. Частотный спектр звука сердца сравнительно узкий.

2. Большую часть этого спектра составляют низкочастотные колебания. Почти все.

3. Но ведь мы очень плохо слышим низкочастотные звуки, и невероятно хорошо высокочастотные.

4. Поэтому при выслушивании сердца существенную часть звукового потока, который состоит из низкочастотных колебаний, мы не воспринимаем вообще или слышим очень плохо. Слона не видим.

5. А вот высокочастотные колебания, которые находятся в ничтожном меньшинстве, мы слышим настолько хорошо, что это создает ложное впечатление об их доминировании и значимости.

# Инструменты

2

Звук сердца можно воспринять на слух или графически зафиксировать. Поэтому есть два типа инструментов для его исследования: стетоскопы и фонокардиографы.

# История стетоскопа

**За внешней простотой стетоскопа скрывается история длительной почти два столетия.**

В 1816 году француз Рене Теофил Гиацинт Лаеннек изобрел простой инструмент, похожий на толстую дудку.

Он называл его то цилиндром, то стетоскопом. Используя изобретение, Лаеннек стал выслушивать грудную клетку своих пациентов и сопоставлять свои находки с данными клиники и аутопсий. Всего лишь через три года появилась книга, в которой Лаеннек систематизировал свой опыт. В ней было описание значимой части известных сегодня аускультативных симптомов. Книга продавалась в комплекте со стетоскопом[5].

Инструмент и метод быстро вошли в моду. Стетоскоп Лаеннека был моноауральным, то есть при аускультации врач использовал только одно ухо. Такие стетоскопы использовались более ста лет. Это фото моноаурального деревянного стетоскопа из моей коллекции.

От стетоскопа Лаеннека этот отличается компактностью и более совершенной эргономикой. Я достоверно знаю, что им пользовался фельдшер в советском лагере для немецких военнопленных в Германии сразу после Великой Отечественной войны. К этому времени моноауральные стетоскопы уже устарели.

Примерно в середине XIX века появились биауральные стетоскопы[5]. Поначалу они имели колоколообразную головку, но в конце XIX века была изобретена головка с мембраной. После этого в ближайшие десятилетия врачи покупали стетоскопы кто с колоколообразной головкой, кто с мембраной по собственному вкусу[6]. Ниже фотография немецкого старого стетоскопа, у которого головки съемные. Имеется и головка с мембраной, и колоколообразная (мембрана на фото не показана). К сожалению, я не знаю года выпуска этой архаичной модели, но разработана она, вероятно, в этот период.

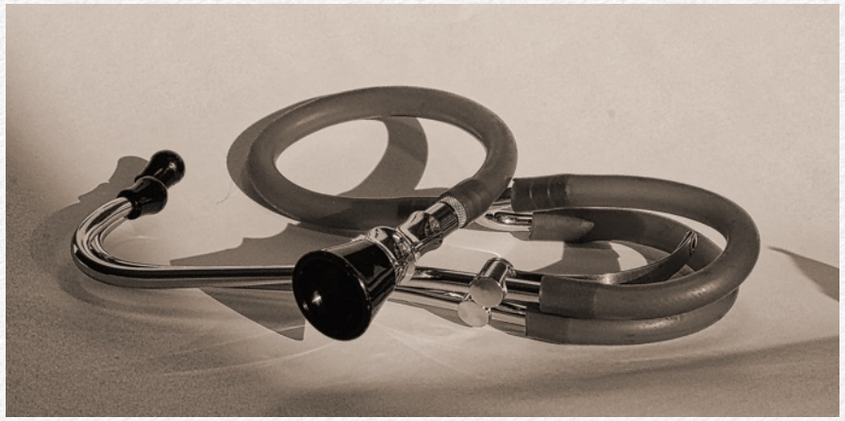

Постепенно врачи стали замечать, что низкочастотные звуки (например шум митрального стеноза) слышны лучше через колоколообразную головку или воронку. А высокочастотные (например шум аортальной недостаточности) лучше слышны через головку с мембраной[6].

В 1926 году был изобретен стетоскоп, который комбинировал в себе воронку и мембрану[6]. Первая предназначалась для низкочастотных колебаний, вторая - для высокочастотных. Переключение между головками осуществлялось посредством клапанного механизма.

Ниже представлена классическая современная модель стетоскопа, где переключение между воронкой и мембраной осуществляется посредством поворота головки на 180 градусов.

Этот принцип компоновки стетоскопа соблюдается до сегодняшнего дня. Дальнейшие изменения касались усовершенствования эргономики и развития электронных стетоскопов. Последние от традиционных отличаются другим механизмом фильтрации звуковых частот. Кроме того, они способны усиливать звук и подавлять внешние шумы. Некоторые модели электронных стетоскопов позволяют "визуализировать" звук. То есть это не только стетоскопы, но и фонокардиографы.

Существуют современные высококачественные акустические стетоскопы, которые имеют одну головку с мембраной. При легком прижимании такой головки к коже она функционирует как воронка, а при сильном - как мембрана.

# Фонокардиография

**Не думайте, что фонокардиография как клинический метод исследования устарел и ушел в прошлое. Фонокардиография будет использоваться до тех пор, пока будет использоваться аускультация. Слуховое восприятие звука не совершенно. Графическая регистрация и анализ позволяет решить проблемы, неподъемные для слуха. Даже если у Вас нет пока доступа к фонокардиографии, прочтите эту главу.**

Немного истории. Первые попытки зафиксировать звук сердца графически были предприняты примерно в то же время, когда появилась электрокардиография. Однако первые фонокардиографы фиксировали неизбирательно весь звуковой поток. Вспомните, что в спектре звука сердца доминируют низкие частоты.  Их амплитуда превышает амплитуду высоких частот на много порядков. При этом мы высокие частоты слышим очень хорошо и не воспринимаем их как нечто совершенно ничтожное. В результате первые фонокардиограммы в основном отображали высокоамплитудные низкочастотные колебания, которые человек почти не слышит. И полученные графики в итоге не имели ничего общего с тем, что было слышно через стетоскоп[7].

Проблема была решена в середине прошлого века с помощью частотных фильтров. Эти фильтры допускали к записи только звук определенных частотных диапазонов. В результате графика фонокардиограмм стала отображать звук приближенно к его слуховому восприятию.

Фонокардиографы этого периода были достаточно громоздкими аналоговыми машинами, требующими специальной звукоизолированной комнаты и немалых трудозатрат. Примерно на рубеже семидесятых-

восьмидесятых годов прошлого века производители медицинского оборудования перестали усовершенствовать и выпускать фонокардиографы, которые постепенно исчезли из клиник[8].

Развитие компьютерной техники, однако, создало условия для реанимации метода, но в значительно более портативном и упрощенном виде. Теперь роль микрофона исполняет электронный стетоскоп, а регистрация осуществляется с помощью компьютера. Некоторые модели стетоскопов позволяют передавать сигнал на компьютер с помощью беспроводной связи. Абсолютная тишина теперь необязательна, поскольку электронные стетоскопы способны подавлять внешний шум.

Фонокардиограмму теперь можно записать быстро, одновременно с аускультацией, почти в любом месте.

Плата за простоту и мобильность: современные системы не позволяют записывать фонокардиограмму синхронно с электрокардиограммой и сфигмограммой, а так же производить одновременную запись из нескольких точек, что позволяли архаичные системы. Собственно, эти утраченные ныне функции старых фонокардиографов и позволили в свое время совершить ряд очень важных открытий в середине прошлого века.

Традиционные фонокардиографы производили осцилляционные графики. Горизонтальная ось отражала время, вертикальная - громкость. Линия графика могла отображать форму звуковой волны. При таком режиме нужна частотная фильтрация звука. Этот принцип отображения звука используется и сегодня.

Современные программы для фонокардиографии позволяют использовать так же спектральный режим. В этом случае горизонтальная ось отражает время, вертикальная ось - частоту звука. Цвет кодирует громкость сигнала. Частотные фильтры в этом случае не нужны. С моей точки зрения спектральный режим более информативен.

На рисунке фонокардиограмма одного и того же сердечного цикла пациента с пролапсом митрального клапана в спектральном (сверху) и осцилляционном (снизу) режимах.

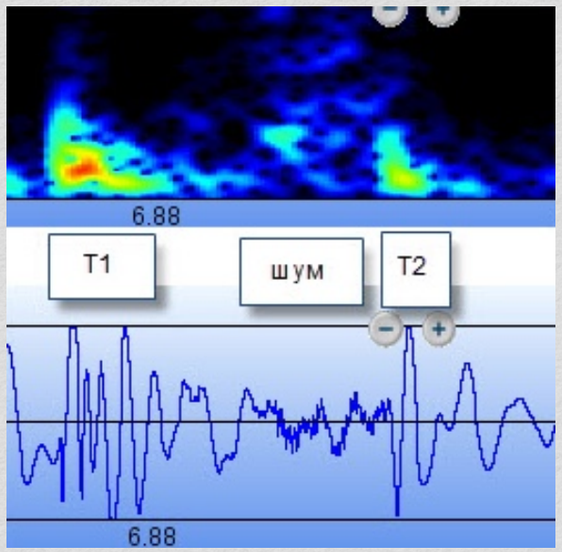


Первый (T1), второй (T2) сердечные тоны, конечносистолический шум (шум). Тоны преимущественно низкочастотные, а шум дотягивает до верхней границы шкалы, которая тут составляет 500 Гц. На осцилляционный фонокардиограмме видно, что тоны самые громкие. Осцилляции шума едва заметны, шум значительно тише тонов. Его кажущаяся громкость обусловлена нашей гиперчувствительностью к высокочастотным звукам и малой чувствительностью к низкочастотным.

**Аудио 2.1** http://phonocardio.com/book/



На этом рисунке фонокардиограмма одного и того же сердечного цикла здорового пациента с физиологическим третьим тоном.

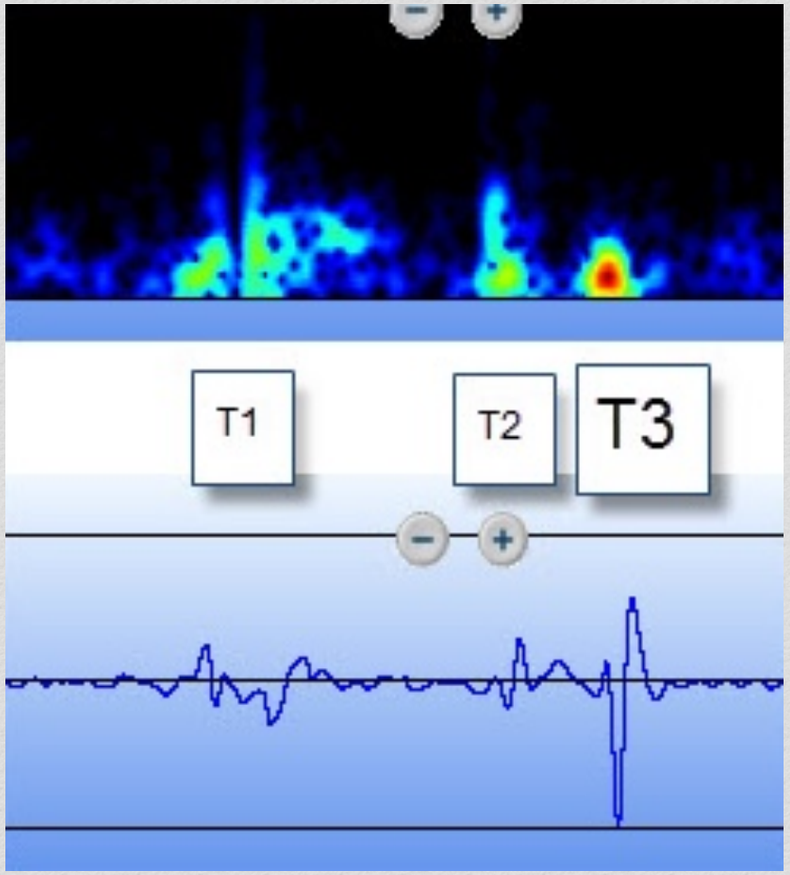


T1 - первый, T2 - второй, T3 - третий тон. Послушайте аудиозапись. Не думаю, что глухой T3 покажется Вам настолько громким, как видно на осцилляционный фонокардиограмме снизу. Увы, в данном случае третий тон намного громче всего остального на этой записи.

**Аудио 2.2** http://phonocardio.com/book/

Выше я привел несколько примеров фонокардиограмм в двух режимах. Если клиническая часть этих примеров Вам покажется непонятной, не расстраивайтесь. Это темы Вашего будущего изучения. Сейчас постарайтесь связать звук и фонокардиограммы.

Итак, что фонокардиография дает из того, чего не может дать аускультация?

Несколько раз слышал мнение, что крайне тихие звуки, которые не слышны при аускультации, обязательно будут зафиксированы на фонокардиограмме. Если так можно сказать, то только о низкочастотных звуках. Микрофон к ним куда чувствительнее, чем слух.

Когда это работает? Например, Вам кажется, что Вы слышите низкочастотный тон в раннюю диастолу. Этот важный симптом называется третьим тоном, и он имеет важное диагностическое значение. Есть ли он на самом деле или Вам кажется? Отсутствие низкочастотного тона в раннюю диастолу на фонограмме отвечает однозначно: показалось. Прослушайте, сверяясь с фонокардиограммой, пример в конце этого раздела.

Что касается высокочастотных тихих звуков, то наш слух улавливает их намного эффективнее фонокардиографа.

В процессе аускультации принципиально важная задача - точно определить, в какой момент сердечного цикла происходит каждый аускультативный симптом. Я это называю хронологической локализацией и позже посвящу этому целый раздел. Иногда точно хронологически локализовать звук непросто, а то и невозможно. Такое может быть, когда частота сердечных сокращений велика, ритм сердца неправильный, кроме первого и второго тона имеются несколько дополнительных звуков. Кроме того, порой сложно локализовать звук, доминирующая частота которого сильно отличается от частоты остальных звуков. Большинство подобных проблем фонокардиография решает. Тут особенно ценным была бы синхронно записанная электрокардиограмма, но этой возможности большинство из нас сегодня лишены.

Осталось добавить лишь одно: фонокардиография исключительно способствует развитию навыка аускультации. Человек, имеющий доступ к этому методу при прочих равных условиях продвинется намного дальше в овладении искусством аускультации, чем не имеющий такой возможности.

Синдром некомпактного левого желудочка, фибрилляция предсердий, компенсированная сердечная недостаточность.

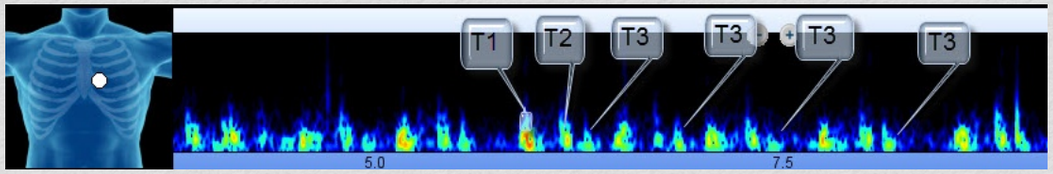


Несколько лет назад, когда я смотрел этого пациента, мне показалось, что я слышу третий тон, но я не был в этом уверен. На фонокардиограмме же хорошо видно, что вслед за короткой паузой после второго тона T2 следует третий T3, причем громкость последнего меняется. Во время подготовки материала сегодня при прослушивании записи я уловил T3 довольно легко. Возможно мой навык аускультации улучшился за несколько лет.

**Аудио 2.3** http://phonocardio.com/book/

## Два типа аускультативных симптомов

**В процессе развития аускультации эмпирически было найдено, что есть симптомы, которые слышны лучше, а иногда слышны только через мембрану. Они имеют высокую частоту. И есть симптомы, которые слышны лучше, а часто слышны только через воронку. Они низкочастотные.**

Шум аортальной недостаточности - классический пример высокочастотного звука. Этот шум следует искать, выслушивая через мембрану. Послушайте:

**Аудио 2.4** Пациентка немногим менее сорока лет с синдромом Шерешевского-Тернера, двустворчатым аортальным клапаном и легкой аортальной недостаточностью. Фонокардиограмма ниже.
http://phonocardio.com/book/

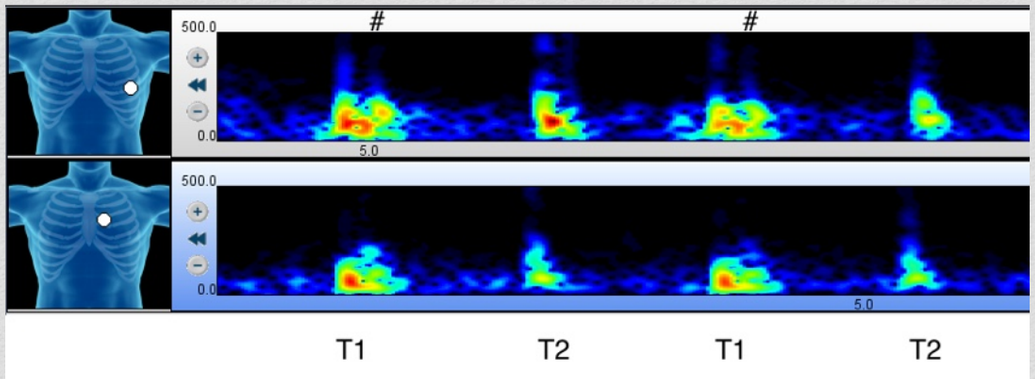


Верхний и нижний фрагменты несинхронны. T1 - первый тон, T2 - второй тон, # - аортальный тон изгнания. На фонокардиограмме не виден музыкальный диастолический шум аортальной недостаточности. Фонокардиограмма менее чувствительна к высокочастотным звукам, чем наш слух.

Третий сердечный тон - классический пример низкочастотного звука. Когда сегодня говорят о ритме галопа, в большинстве случаев имеют в виду присутствие третьего тона. Этот глухой раннедиастолический тон следует через короткую паузу за вторым тоном. Его в большинстве случаев можно услышать только через воронку стетоскопа. Послушайте:

**Аудио 2.5** Физиологический третий тон, здоровый мужчина 20 лет. Слушайте через наушники. Ниже фонокардиограмма этого фрагмента. http://phonocardio.com/book/

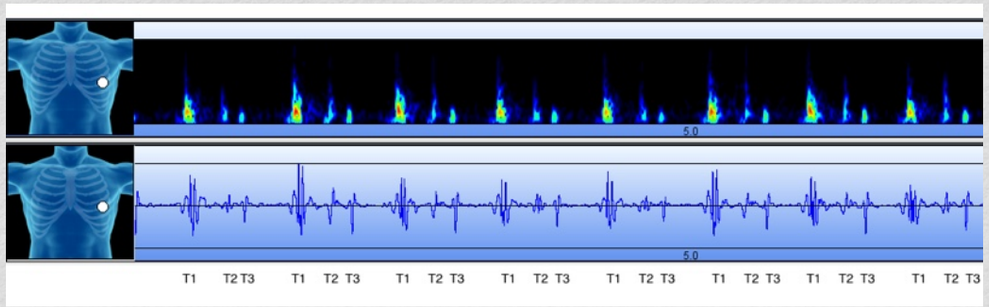


Это один и тот же фрагмент аудиозаписи выше, представленный в двух режимах. T1 - первый тон, T2 - второй тон, T3 - третий тон. T1 самый громкий. T3 наиболее низкочастотный.

## Еще немного истории

В течение ста лет после изобретения стетоскопа были описаны практически все известные сегодня кардиологические аускультативные симптомы. Первая половина двадцатого века аускультацию практически ничем не обогатила. Наоборот, складывается впечатление, что стетоскоп утратил часть былого авторитета. По крайней мере об этом пишут Samuel A. Levine и W. Proctor Harvey в 1959 году[9]. Эти два кардиолога сделали очень много для развития кардиологической аускультации в минувшем веке и им можно верить.

Но начиная с середины двадцатого века благодаря фонокардиографии, катетеризации сердца, кардиохирургии и развитию физиологии и патофизиологии кровообращения известные аускультативные симптомы были переосмыслены. Постепенно пришло понимание, что данные, которые мы получаем при физическом обследовании пациента, являются не только маркерами болезней. Они так же позволяют получить представление о кровообращении пациента: оценить сердечный выброс, давление наполнения камер, волемию, качество и степень клапанной патологии, локализовать поражение и прочее. Это важно не только для диагностики. Поскольку значимая часть кардиологических препаратов существенно изменяют многие ключевые параметры гемодинамики, эти данные позволяют подбирать лечение точнее, тоньше.

Можно то же сказать образно. Уподобим процесс диагностики деятельности охотника-следопыта. Раньше следопыт по следам на снегу мог определить зверя, который их оставил. "Заяц!" Теперь он может сказать: "Это заяц ... мужского пола, весом э-э-э ... килограмм 120, голодный, .... лучше на него не охотиться."

# Как пользоваться стетоскопом?

Первое: стетоскоп надо купить. Болезненный момент: придется потратить деньги:( Как это сделать оптимально? Надо принять во внимание следующее:

1. Звук сердца тихий, на грани слышимости[2]. Значит стетоскоп имеет значение. Если Вы точно знаете (и потом не передумаете), что аускультация для Вас будет скриннинговым методом или всего лишь компонентом процедуры измерения артериального давления, то акустические характеристики стетоскопа практически не имеют значения. Берите тот, что Вам больше нравится. Советую выбрать стетоскоп с плоской головкой, которую можно разместить под манжетой для измерения артериального давления.

2. Если Вы собираетесь извлечь из аускультации максимум, как и подобает достойному интернисту, надо быть готовым раскошелиться на лучший стетоскоп, который сможете себе позволить. Хороший стетоскоп служит при уважительном отношении очень долго. Следующий стетоскоп скорее всего придется покупать через много лет. Если вообще придется. Лучшие в акустическом плане модели обычно производителями называются кардиологическими, хотя слушать ими можно все.

Как обращаться со стетоскопом?

Исключительно важно, чтобы "ушные втулки" (а как их еще назвать?) стетоскопа герметически закрывали Ваши наружные слуховые проходы. Вы физически должны ощущать полную изолированность пространства между Вашими барабанными перепонками и прижатой к коже головки стетоскопа от окружающей среды. Даже небольшой зазор ослабит звук. Герметичность обеспечивается рядом моментов:

- Устройством ушных втулок. Они бывают двух видов: жесткие (пластиковые) и мягкие (резиновые). Первые не меняют свою форму в наружном слуховом проходе. Вторые меняют форму в соответствии с формой наружного слухового прохода, чем обеспечивается герметичность. Пользоваться ими значительно комфортнее. Недостаток один: они могут так

деформироваться, что их отверстия практически закрываются. Это может ухудшить звукопередачу. Жесткие втулки полностью лишены этого недостатка , но могут вызывать дискомфорт. Я так и не смог ими пользоваться. Часто современные стетоскопы имеют сменные жесткие и мягкие ушные втулки. Попробуйте разные и выберите на свой вкус.

- Ориентацией ушных втулок. У большинства стетоскопов они повернуты несколько вперед (фото). Угол поворота можно подобрать индивидуально. При этом надо помнить, что если угол подобран неправильно, отверстие ушной втулки может упереться в стенку слухового прохода. В этом случае звукопередача опять пострадает.

- Пружиной, которая вдавливает втулки в наружные слуховые проходы. В хороших стетоскопах это надежная деталь. Если пружина растянулась, ей можно придать нужную форму. В дешевых моделях пружина может быстро сломаться. Во многих моделях стетоскопов пружины слабы и не способны развить нужного давления. Это плохо.

Приличный стетоскоп должен давать возможность избирательно выслушивать высокочастотные и низкочастотные звуки. Высокочастотные звуки выслушиваются через мембрану, а низкочастотные через воронку. Классическая компоновка стетоскопа включает мембрану и воронку в одной головке. Для переключения головку надо повернуть на 180 градусов. Значит ли это, что в каждой точке, в которой мы проводим аускультацию, надо использовать и мембрану, и воронку? Нет. Мембрана используется чаще. Я об этом скажу в свое время.

Так что же, через воронку проходят только низкие частоты? Нет, воронка пропускает все частоты. Но низких частот в спектре звука сердца намного больше и они глушат, маскируют, высокие частоты. Это универсальное явление. В музыкальной индустрии очень низкий диапазон частот часто убирают из аудиозаписи, что делает звучание более прозрачным, детализированным. Очень важно при использовании воронки прижать ее к коже по всей окружности герметично, но не плотно. Если прижать воронку плотно, кожа под ней растягивается и начинает работать как мембрана. Для лучшего контакта

воронки с кожей последнюю в месте аускультации можно натянуть пальцами свободной руки.
А мембрана пропускает только высокочастотные колебания? Нет, она пропускает низкочастотные колебания тоже. Основной механизм ее действия состоит в том, что мембрана снижает громкость звука во всем частотном диапазоне. Но порог слышимости высокочастотных звуков на много порядков больше, чем низкочастотных. Поэтому низкочастотные звуки уходят за порог слышимости, а высокочастотные остаются над этим порогом. И мы продолжаем четко их воспринимать.

Чем сильнее мембрана прижата к коже, тем больше отсекаются низкие частоты. Кстати, то же можно сказать о воронке: чем плотнее ее прижать, тем больше будут отсекаться низкочастотные колебания. Однако не надо думать, что плотно прижатой к коже воронкой можно заменить мембрану. Для выслушивания высоких частот мембрана лучше.

Если частота звука совпадет с собственной частотой колебания мембраны, то благодаря явлению резонанса звук этой частоты усилится. Это, вероятно, один из факторов, определяющих разницу звучания разных стетоскопов.

При аускультации мембрана и воронка стетоскопа должна прилегать к коже по всей площади.  Иногда невозможно прижать мембрану всей площадью к коже из-за выступающих ребер. При этом мембрана ложится на выступающие ребра, но кожа между ребрами со стетоскопом не контактирует. В области верхушечного толчка кожа может в определенные моменты сердечного цикла приподниматься и прикасаться или даже ударять в

Решение проблемы неплотного прилегания диафрагмы - использовать воронку с меньшим диаметром. Эта модель стетоскопа имеет дополнительно рифленую мембрану. Она дает громкий звук широкого частотного диапазона. Я знаю только одну такую акустическую модель.

мембрану стетоскопа. Это может сопровождаться звуком, который можно принять за патологический аускультативный симптом. При использовании электронных стетоскопов этот эффект особенно заметен.

Классическая компоновка стетоскопа предполагает комбинацию воронки и мембраны в одной головке. Смена в большинстве моделей производится поворотом головки по оси. Может показаться очень утомительным в каждой точке аускультации поворачивать головку. На самом деле воронка нужна не так часто, как мембрана. Мембрана - рабочая лошадка. Воронка используется там, где встречаются низкочастотные симптомы. Это почти всегда полоса между верхушкой сердца и областью у левого нижнего края грудины включительно. Поскольку диаметр воронки обычно меньше, чем у мембраны, ее можно использовать для аускультации в труднодоступных местах. Например на шее или яремной ямке, где мембрану плотно прижать к коже невозможно.

Существуют модели стетоскопов, например как на рисунке справа, в которых отсутствует воронка и есть только мембрана, но особая. Если такая мембрана прижата к коже не плотно, то головка стетоскопа функционирует как воронка. Если плотно, то как мембрана. Времени тратится меньше. Однако мне кажется, что нажимать на головку такого стетоскопа надо сильнее. Это может быть утомительным.
Не рекомендуется носить стетоскоп, повесив его на шее. Это может привести к преждевременному износу эластичных трубок. Возможно, разрушительную роль тут играет часто используемая нами парфюмерия.

Цифровые стетоскопы, как и традиционные, дают возможность выслушивать отдельно высокие и низкие частоты. Некоторые модели имеют режим широкого представления частот. Частотная фильтрация звука обычно осуществляется микропроцессором. Цифровые стетоскопы имеют одну головку, частотный режим выбирают с помощью кнопки.

Цифровые стетоскопы могут усиливают звук. Мне известна модель, усиливающая звук в сто раз. Не нужно думать, что информативность исследования так же усилится стократно. Если звук сердца тихий, то с ним начинает конкурировать шум от мышечных подергиваний пациента и кисти врача, а так же прочий шум. Так что столь феноменальное усиление звука не приводит к столь

же феноменальному увеличению эффективности исследлвания.

В головке большинства моделей цифровых стетоскопов находится микрофон. Так что сила нажатия при их использовании не имеет значения.

Существует несколько моделей цифровых стетоскопов, в которых звук сердца воспринимается мембраной, подобной мембране традиционных стетоскопов. Вибрация этой мембраны создает вибрирующее электромагнитное поле, которое воспринимается специальным датчиком. Насколько я понимаю, этот же принцип используется для "снятия" звука в электрогитарах и использовался в таких винтажных музыкальных инструментах, как орган

Хаммонда и электропианино. Такая мембрана при разной силе нажатия ведет себя как мембрана традиционного стетоскопа: чем плотнее прижать, тем больше низких частот исчезнет. С таким стетоскопом сейчас проведем опыт. Его фотография на предыдущей странице.

# Как работает мембрана стетоскопа? Опыт

Я взял стетоскоп, фото которого Вы видели в конце предыдущего раздела. Хотя этот прибор цифровой, однако звук воспринимает мембрана так же, как и в традиционных стетоскопах. Чем плотнее она будет прижата к коже пациента, тем меньше низких частот дойдет до нашего слуха. Что в этом случае будет со звуком? Проведем опыт.

Опыт простой: я записал звук из стетоскопа, который приставил к грудной клетке сначала с минимальным нажатием. Потом я постепенно усиливал давление на головку стетоскопа, а потом постепенно уменьшил его до первоначального. Получил такую запись:

**Аудио 2.6** http://phonocardio.com/book/

А вот ее визуализация:

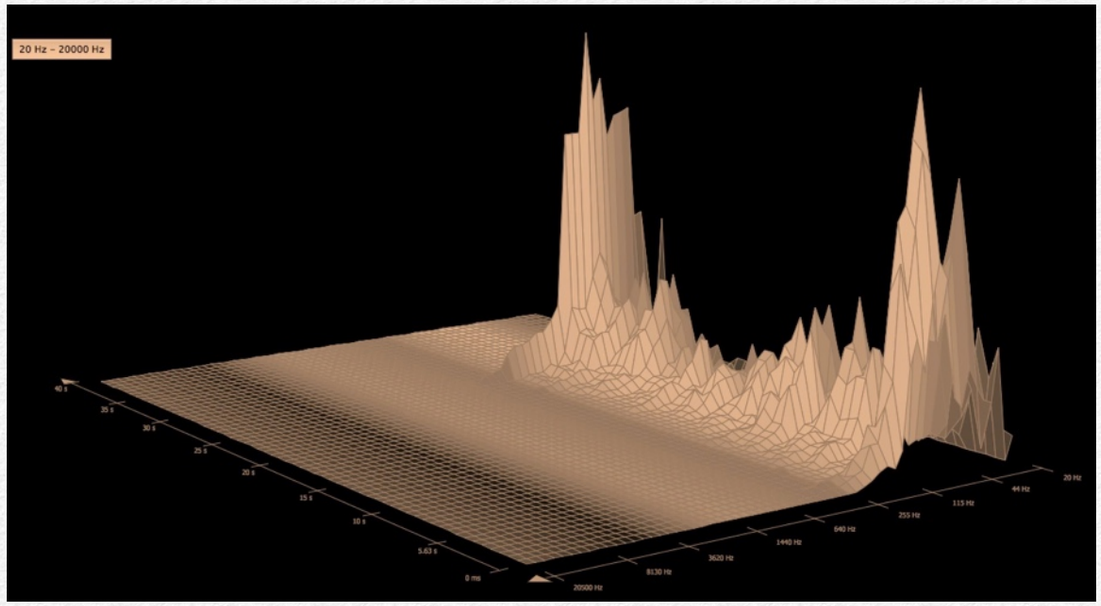


Хорошо видно, что в начале громкость (высота пиков) максимальная, потом она, по мере нарастания нажима, постепенно уменьшается во всем диапазоне частот, а напоследок, по мере уменьшения нажима, постепенно увеличивается. Интересно, что в самой тихой точке графика доминируют все равно низкие частоты, хотя на слух их затихание наиболее заметно. Так же видно, что изменение громкости звука касается всех частотных диапазонов.

Итак, мембрана существенно снижает громкость всего звука. И высоких, и низких частот. При этом низы уходят

за порог слухового восприятия. То есть становятся неразличимо тихими. Зато высокие частоты остаются хорошо различимыми в связи с феноменальной способностью человеческого слуха воспринимать этот частотный диапазон.

Правильно говорить, что через мембрану стетоскопа выслушивают высокочастотные звуки, а через воронку - низкочастотные.

# Врач стетоскоп пациент

3

Это последний раздел. Сначала кратко о том, как сердце генерирует звук и из чего он состоит. Потом об алгоритме действий, который при наименьших затратах времени при аускультации сердца позволяет услышать все. Овладение этим навыком потребует практики. Потом все будет происходить автоматически.

# Два элемента, из которых состоит звук сердца

**Любой, даже очень сложный звук, который генерирует сердце, состоит всего из двух типов аускультативных элементов: тонов и шумов.**

Тоны очень короткие и дискретные элементы. Их главное свойство: они производят впечатление удара. В образовании сердечных тонов важную роль играют клапаны и стенки сердца.

Нормальные тоны сердца

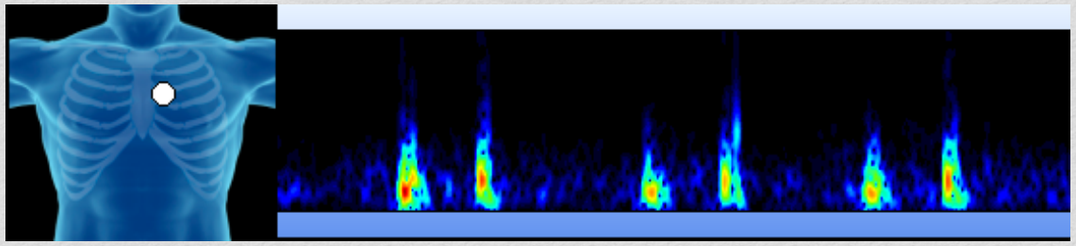

Вы слышите только первый и второй сердечные тоны. Они слышны у абсолютного большинства людей. Кстати, каждый из двух тонов состоит в свою очередь из двух очень близко расположенных тонов. Они расщеплены. На фонокардиограмме это видно.  Постарайтесь услышать.

**Аудио 3.1** http://phonocardio.com/book/

Шумы по сравнению с тонами более продолжительны. Если взять тон и растянуть его во времени в два раза, то тон перестанет звучать как удар и превратится в шум.

Митральная недостаточность и стеноз

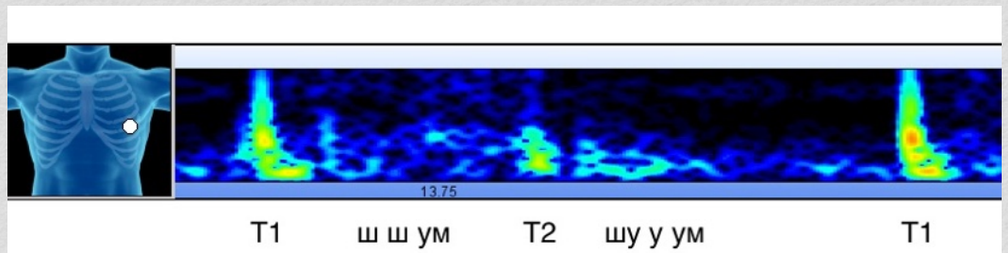


T1 - первый, T2 - второй тон, ш ш ум - систолический высокочастотный шум, шу у ум - диастолический низкочастотный шум.

**Аудио 3.2** http://phonocardio.com/book/

Послушайте фрагмент на предыдущей странице. Прежде всего на себя обращает внимание систолический высокочастотный шум. Он обусловлен митральной регургитацией. Однако вслушайтесь. В диастолу слышен так же шум, обусловленный митральным стенозом. Его часто упускают новички. Обманывает слово «шум». Это слово воспринимается именно как шипящий высокочастотный «шшшшум». Низкочастотный шум на самом деле звучит как «гуууул». Кроме двух шумов слышны так же два тона: первый и второй.

Не вникайте пока в детали. Я привел два примера для того, чтобы вы поняли разницу между тоном и шумом. Что такое первый тон, что такое второй Вы узнаете чуть позже. А вот если Вы не знаете, что такое митральная регургитация, то Вам эту книгу читать рановато.

Главную роль в образовании шума играет кровоток, высокоскоростной и/или высокообъемный.

И тоны, и шумы могут состоять из колебаний разной частоты, включать существенный высокочастотный элемент или быть чисто низкочастотными. Большинство звуков, которое генерирует сердце, включает в себя низкочастотные колебания.

Надо признать, что граница между тонами и шумами стерта. Иногда очень короткий шум может быть

воспринят, как тон, а множество близко расположенных высокочастотных тонов могут производить впечатление шума.

Я назвал книгу "Аускультация сердца: как услышать все?". Говоря "услышать все" я имел в виду следующее:

1. Воспринять весь звук, который генерирует сердце пациента;

2. Разложить его на элементарные составляющие тоны и шумы;

3. Локализовать каждый элемент в координатах сердечного цикла (систола, диастола);

4. Проанализировать каждый элемент .

# Необходимый минимум о физиологии кровообращения

**Без физиологии и патофизиологии понять кардиологию нельзя. Подготовленный врач, вооруженный стетоскопом и тонометром, может тонко оценить состояние кровообращения пациента. Большинство кардиологических лекарственных препаратов влияют на гемодинамику, подчас очень агрессивно. Итак, без физиологии и патофизиологии кровообращения понять кардиологию нельзя. К счастью, это не так уж и сложно. Есть немало кардиологов, которые этого так и не поняли. Не поняли не потому, что это сложно. Не поняли потому, что не поняли, что это важно.**

Физиологические и некоторые патологические звуки, которые можно обнаружить при аускультации сердца.

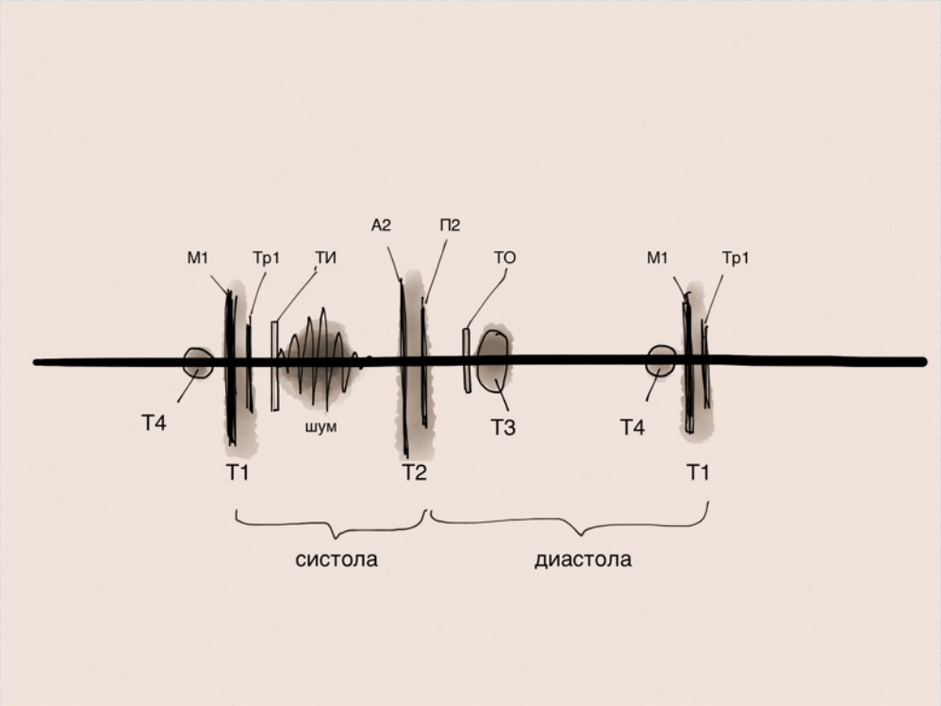


Представлен один сердечный цикл. При чтении этой главы сверяйтесь с этим рисунком. В начале просто бегло взгляните на него и прочтите список сокращений:

Т1 - первый тон, состоит из митрального М1 и трикуспидального Тр1 компонентов

Т2 - второй тон, состоит из аортального А2 и пульмонального П2 компонентов

Т3 - третий тон

Т4 - четвертый тон

ТИ - тон изгнания (аортальный и легочный)

ТО - тон открытия (митрального или трикуспидального клапанов)

Один сердечный цикл состоит из систолы и диастолы. В систолу желудочки сокращаются, в диастолу наполняются. В систолу предсердия наполняются, в диастолу опорожняются. В желудочки. Просто.

В начале систолы желудочки начинают сокращаться, нарастающее внутрижелудочковое давление "захлопывает" митральный и трикуспидальный клапаны. Это предотвращает ретроградный ток крови в предсердия. С окончанием систолы "захлопываются" аортальный и легочный клапаны. Это предотвращает ретроградный ток крови из аорты и легочного ствола в расслабляющиеся желудочки. При "захлопывании" атриовентрикулярных клапанов образуется короткий звук, называемый первым тоном (Т1). При "захлопывании" полулунных клапанов образуется короткий звук, называемый вторым тоном (Т2). Запомните последовательность: Т1→систола→Т2→диастола→Т1. Теперь подробнее.

Кровь из полых вен наполняет правое предсердие, а из легочных - в левое. По мере наполнения предсердий давление в них растет. К концу систолы желудочки расслабляются, а давление в них стремительно уменьшается. В момент, когда давление в желудочках становится ниже, чем в предсердиях, открываются митральный и трикуспидальный клапаны. При некоторых патологических состояниях раскрытие атриовентрикулярных клапанов может сопровождаться звуком - тоном открытия (ТО). По причине разницы давлений (говорят "градиент давления") кровь стремительно движется из предсердий в желудочки, наполняя последние. В этот момент возможно появление важного аускультативного симптома. Возникает он в случае, если в самом начале диастолы кровь устремляется через атрио-вентрикулярные клапаны достаточно мощным потоком, который сталкивается со стенками желудочков. Этот гидравлический удар может вызвать низкочастотный тон, который называется третьим тоном (Т3).

По мере перетекания крови из предсердий в желудочки давление между ними уравнивается и кровоток прекращается. А дальше происходит сокращение предсердий, в результате кровоток из предсердий в желудочки возобновляется. Предсердия "пинком" досылают в желудочки вторую порцию крови. Если наполнение желудочков нарушено в первую фазу диастолы, при сокращении предсердий в желудочки досылается бОльшая порция крови. Удар этой порции в стенки патологически измененных желудочков способен вызвать слышимый еще один диастолический тон, который называется четвертым тоном (Т4).

При фибрилляции предсердий предсердия не сокращаются. Поэтому в диастолу кровоток сохраняется только в первую фазу. Это значит, что при фибрилляции предсердий Т3 возможен, а Т4 - нет.

В скорости после сокращения предсердий начинается сокращение желудочков. Как только давление в желудочках превысит давление в предсердиях, закрываются атрио-вентрикулярные клапаны: митральный и трикуспидальный. Это сопровождается коротким звуком, который называется первым сердечным тоном (Т1). Поскольку митральный клапан закрывается немного раньше трикуспидального, а закрытие каждого сопровождается коротким высокочастотным щелчком , Т1 расщепляется на два компонента: митральный и трикуспидальный.

После закрытия атриовентрикулярных клапанов давление в желудочках продолжает стремительно нарастать. Диастолическое давление в аорте в несколько раз превышает давление в левом предсердии. Давление в легочном стволе так же выше, чем в правом предсердии. Поэтому между закрытием атрио-вентрикулярных клапанов и открытием полулунных (аорты и легочного ствола) проходит некоторое время, миг, когда давление в желудочках стремительно растет, но изгнания не происходит, и объемы желудочков не меняются.

Длительность этой фазы сопоставима с продолжительностью Т1. В конце этой фазы открываются полулунные клапаны. В некоторых ситуациях открытие патологически измененных клапанов аорты и легочного ствола сопровождается слышимым тоном изгнания ТО.

После открытия полулунных клапанов кровь устремляется в аорту и легочный ствол. В норме это самый высокоскоростной кровоток в течение всего сердечного цикла. У здоровых людей он может сопровождаться мягким шумом, который слышен в середине систолы,  и часто несколько смещен к Т1. Как и градиент давления, шум этот сначала нарастает, потом уменьшается. Этот шум часто бывает в норме.

К концу систолы желудочки начинают расслабляться, а давление в них начинает уменьшаться. Когда оно становится ниже, чем в аорте и в легочном стволе, полулунные клапаны закрываются, что сопровождается слышимым вторым тоном (Т2). Важно: систолы желудочков не синхронны. Они могут начинаться и заканчиваться не одновременно. Обычно так и бывает, более того, дыхание сильно влияет на время окончания систол желудочков. Когда систолы желудочков заканчиваются не одновременно, Т2 расщепляется на аортальный и легочный компоненты, каждый из которых обусловлен закрытием соответствующего клапана.

Итак, систола начинается с Т1 и заканчивается с Т2, а диастола начинается с Т2, а заканчивается с Т1. Значит интервал Т1-Т2 - это систола. Интервал Т2-Т1 - это диастола. При нормальной частоте сердечных сокращений систола короче диастолы.

Запомните:

Т1 - закрываются митральный и трикуспидальный клапаны.

Т2 - закрываются аортальный клапан и клапан легочного ствола.

Т3 слышен в фазу раннего пассивного наполнения желудочков.

Т4 возникает во время систолы предсердий.

Тоны открытия возникают в момент открытия атриовентрикулярных клапанов.

Тоны изгнания возникают  в момент открытия полулунных клапанов.

При открытии любого клапана в некоторых патологических состояниях возможно появление высокочастотных дополнительных тонов. Для аортального и легочного клапанов используется термин тон изгнания (ТИ, в раннюю систолу), для митрального и трикуспидального - тон открытия (ТО, в раннюю диастолу).

В норме и при большинстве патологических состояний давление в левых камерах сердца выше, чем в правых. Так же давление в аорте выше, чем в легочном стволе. Это значит, что аускультативные феномены, возникающие в левой половине сердца будут громче, чем возникающие в правых. Митральный компонент Т1 и аортальный компонент Т2 слышны во всей прекардиальной области. Трикуспидальный компонент Т1 и пульмональный Т2 слышны в большинстве случаев только вдоль левого края грудины. К слову, по той же причине при наличии сообщения между камерами разных кругов кровообращения (дефекты перегородок, открытый артериальный проток) кровь будет шунтироваться слева направо: из левого желудочка в правый, из левого предсердия в правое, из аорты в легочный ствол и так далее. Если давление в камерах уравняется, шунтирование прекратится. Если давление в правых камерах превысит давление в левых, кровь станет шунтироваться справа налево. Такое бывает при тяжелой легочной гипертензии.

Т1 и Т2 содержат в себе отчетливые высокочастотные компоненты, хотя восновном состоят из низких частот. Т3 и Т4 - полностью низкочастотные звуки.

Все это с непривычки кажется сложным. Надо это прочесть внимательно несколько раз и запомнить. Навсегда.

## Частота звука имеет клиническое значение

**Важное правило: низкочастотные колебания в составе гемодинамических шумов обусловлены движением большой массы крови, а высокочастотные - высокоскоростными потоками крови[10]. Высокоскоростной кровоток с низким объемом даст высокочастотный «дующий» шум. Пример - легкая аортальная регургитация. Низкоскоростной кровоток с большим объемом даст низкочастотный рокочущий шум, гул. Пример - митральный стеноз. Высокосоростной высокообъемный кровоток даст смешанный высокочастотный и низкочастотный шум. Пример - аортальный стеноз.**

Значение этого правила Вы поймете лучше с помощью двух примеров.

### Два примера митральной недостаточности

При этой распространенной патологии левый желудочек изгоняет кровь и в аорту, и обратно в левое предсердие. Систолическое давление в левом желудочке большое. Даже при небольшом систолическом давлении 90 мм ртутного столба (представьте себе "гипотоника" с давлением 90/60) систолическое давление в левом желудочке будет не менее 90 мм. А вот давление в левом предсердии низкое, 2-12 мм ртутного столба у здорового человека. Отек легких начинается, если оно превысит примерно 25 мм. Даже в этом случае разница давлений (говорят "градиент давления") между левым желудочком и левым предсердием составит 90-25=65 мм ртутного столба. Это много. Для сравнения скажу, что систолический максимальный градиент давления между левым желудочком и аортой в норме обычно не превышает 10 мм ртутного столба. Поэтому поток крови из левого желудочка в левое предсердие при митральной недостаточности  будет высокоскоростным. Значит и шум

будет высокочастотным, смотри правило. Послушаем пример:

**Аудио 3.3** http://phonocardio.com/book/

Не более чем умеренная митральная регургитация у мужчины чуть старше 60 лет с пролапсом митрального клапана.

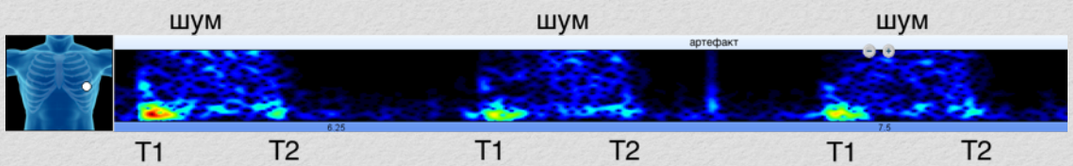


T1 - первый, T2 - второй тон. Между ними пансистолический, то есть занимающий всю систолу преимущественно высокочастотный шум.

Помните, как читать спектральную фонокардиограмму? На горизонтальной оси слева направо - время, на вертикальной оси - частота звука. Громкость звука кодируется цветом.

На фонокардиограмме хорошо виден шум, который практически равномерно растянут между первым и вторым тонами (T1 и T2). Он достигает верха частотной шкалы, который тут составляет 500 Гц.

На следующей странице другой пример митральной регургитации, послушайте. Уловили разницу в звуке?

Посмотрите на фонокардиограммы.

Во втором примере в спектре шума тон интенсивнее в низкочастотном диапазоне. Это значит, что громкость низких частот доминирует.  Исходя из правила, делаем вывод, что объем регургитации во втором случае выше.

Это действительно так. В первом случае регургитация эхокардиографически оценена как легкая-умеренная, второй случай есть типичный пример грозной патологии: разрыва сухожильных хорд митрального клапана с тяжелой митральной недостаточностью.

**Аудио 3.4** http://phonocardio.com/book/

Разрыв сухожильных хорд митрального клапана, тяжелая митральная недостаточность.

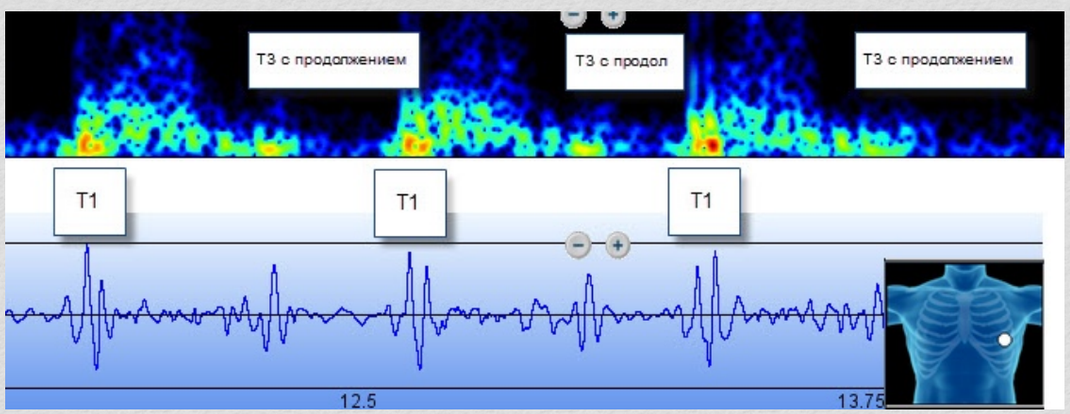


Т1 - первый, второй тон достоверно не дифференцируется. За Т1 следует систолический смешанный шум. Т3 с продолжением - третий тон, за которым следует короткий убывающий низкочастотный шум. Это так же веский аргумент в пользу тяжести митральной регургитации, но пока не будем об этом. Попытайтесь услышать «Т3 с продолжением».

Замечу, к слову, что до сих пор эхокардиографическая оценка тяжести клапанной регургитации несовершенна. Это делает способность врача оценить тяжесть клапанной регургитации самостоятельно очень ценной.

# О музыкальных аускультативных симптомах

**В большинстве случаев звук сердца состоит из неупорядоченной хаотичной массы колебаний разной частоты. Однако иногда колебания могут занимать узкий частотный диапазон или несколько узких частотных диапазонов. В таких случаях звук приобретает музыкальный характер. Иногда это имеет диагностическое значение. Ниже я привел несколько примеров.**

**Аудио 3.5** http://phonocardio.com/book/

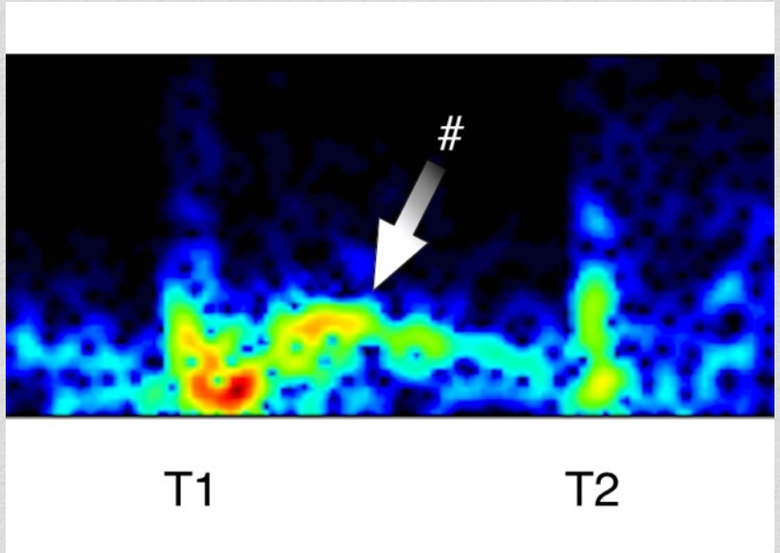


Шум Стилла часто бывает у здоровых детей. Это низкочастотный музыкальный "вибрирующий" шум. Его сравнили со звуком бас-гитары в песне "Getting Better" группы Beatles[11]. Тут редкий случай очень громкого шума Стилла # у пациентки немногим за шестьдесят. Эхокардиография - практически норма. Из-за громкого шума кардиолог эхокардиографисту не поверил и ориентировал пациентку на протезирование клапана в будущем. Напрасно напугал пациентку. T1 - первый, T2 - второй тон.

**Аудио 3.6** http://phonocardio.com/book/

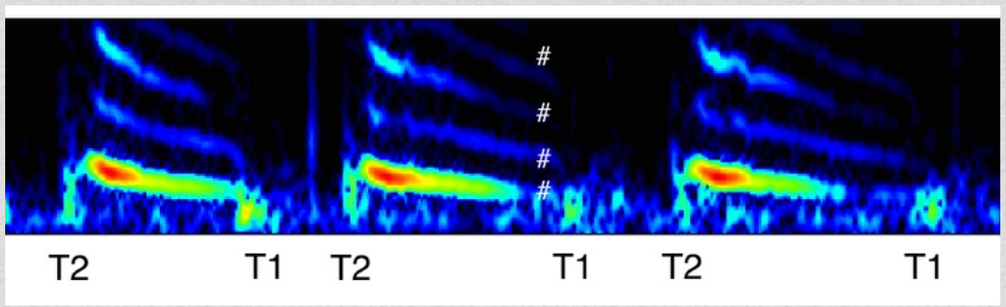


Тяжелая аортальная недостаточность у мужчины немногим менее шестидесяти лет. Редкий, громкий, пальпируемый музыкальный диастолический шум. Т1 - первый, Т2 - второй тон, # - обертона, формирующие шум. Обратите внимание, что существует математическая закономерность в распределении обертонов. При эхокардиографии была видна диастолическая вибрация створок аортального клапана.

**Аудио 3.7** http://phonocardio.com/book/

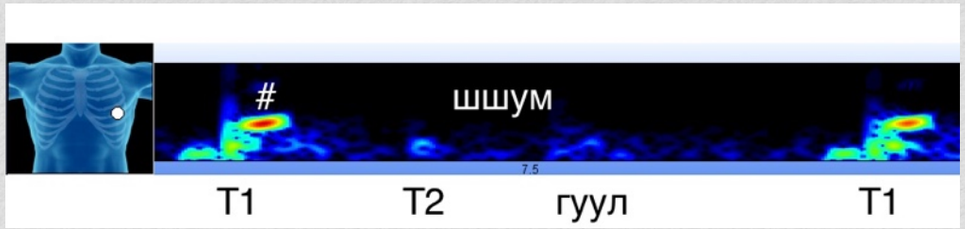


Ревматический митральный стеноз и недостаточность, аортальная недостаточность. При митральном стенозе первый тон (Т1) громкий, но в этом примере он в себе содержит громкий прологнированный музыкальный компонент #. Т2 - второй тон, шшум - диастолический шум аортальной недостаточности (тихий и совсем не музыкальный), гуул - диастолический тихий низкочастотный шум митрального стеноза.

Важно уловить, что в диастолу одновременно слышны два шума: высокочастотный и низкочастотный. Послушайте этот фрагмент. Если надо, то несколько раз.

# Аускультативная топография прекардиальной области

На рисунке справа представлены издавна определенные на грудной клетке стандартные "точки аускультации".

Важно понимать, что:

1. Не следует ограничивать аускультацию только стандартными точками. При аускультации головка стетоскопа должна "прочесать" всю прекардиальную область. Кроме области грудины. Там обычно почти ничего не слышно. Подробнее об этом чуть позже.
2. Стандартные точки аусультации не являются точками проекции соответствующих клапанов на поверхность грудной клетки.
3. Хотя локализация аускультативного симптома иногда имеет диагностическое значение, оно не абсолютное. Например, систолический шум на верхушке сердца не обязательно говорит о митральной недостаточности. Такое часто бывает при аортальном стенозе.

1 - точка Боткина-Эрба находится в третьем межреберьи левее грудины. Сюда проводится большинство аускультативных симптомов. Начинать аускультация удобно  в этой точке.

2 - аортальная точка находится во втором межреберьи справа от грудины.

3 - пульмональная точка находится симметрично аортальной слева от грудины.

4 - трикуспидальная точка находится левее нижнего левого края грудины.

5 - митральная точка или верхушка сердца. Находится в месте пальпации верхушечного толчка. Последний легче пальпировать, когда пациент лежит на левом боку.

Однако определенные топографические зоны в прекардиальной области все таки связаны с сердечными клапанами. Об этом на рисунках ниже.



И тоны, и шумы аортального клапана, слышны вдоль полосы, ориентированной от правого надплечья к верхушке сердца. Это напоминает портупею, переброшенную через правое надплечье, на которой у левого бедра висит шпага.



Звук, связанный с работой митрального клапана, часто слышен на верхушке сердца, особенно когда пациент лежит на левом боку. Очень типично проведение шума митральной недостаточности от верхушки по ходу горизонтальной полосы, протянувшейся в подмышечную область и даже под левую лопатку. Нередко митральный клапан слышен и в прекардиальной области.



«Правосердечные» клапаны слышны вдоль левой границы грудины. Легочный выше…

… а трикуспидальный ниже. Как видно из последних четырех рисунков, вдоль левой границы грудины могут быть услышаны все клапаны.

# Хронологическая локализация аускультативных симптомов

**Каждый услышанный тон или шум, должен быть локализован в координатах фаз сердечного цикла. Вы можете не знать происхождение конкретного звука, однако Вы точно должны определить, что он, например, находится в середине систолы. Я называю это хронологической локализацией. Это критически важное умение. Без него говорить даже о посредственно развитом навыке аускультации нельзя. Без него аускультации сердца нет.**

**К счастью, запомнить потребуется не так уж много логичной информации. И отработать все на практике. Дальше в слайдшоу.**

http://phonocardio.com/local/

# Вы, Стетоскоп, Пациент: сделать минимум, услышать все

Вот Вы, у Вас стетоскоп, перед Вами пациент. Впервые. Или не впервые?

И в том, и в другом случае эта глава очень важна.

Аускультацию необходимо провести быстро, но и не пропустить ничего. Провести быстро и не пропустить ничего.

Остальное в слайдшоу.

http://phonocardio.com/auscultation_workflow/

# Фиксация аускультативных данных

Я не хочу Вас смущать, но при анализе аускультативной информации учитывается масса нюансов. Например:

Расщепляется ли второй тон? На вдохе или на выдохе? Какой из компонентов второго тона громче? Меняется ли громкость раннесистолического тона при дыхании? Есть ли пауза между окончанием систолического шума и вторым тоном, или систолический шум примыкает вплотную ко второму тону? Шум высокочастотный или низкочастотный? Шум усиливается на вдохе? И так далее.

Все эти вопросы совершенно реальны, часты и очень важны в интерпретации аускультативных данных. Отсюда видно, что первичная аускультативная информация многокомпонентна. Запомнить надолго ее невозможно, значит надо зафиксировать все на бумаге. Вербально - долго, громоздко и трудночитаемо. С самых ранних времен принято фиксировать данные аускультации графически.

Для описания громкости аускультативных симптомов используется шкала A.R. Freeman и S.A. Levine[12]. Она позволяет описать громкость точно и кратко. Это шестибальная шкала (поэтому пишется _/6):

1/6 — звук настолько тихий, что сразу не слышен. Необходима настройка слуха и некоторое время. Новичок-студент не слышит.

2/6 — звук тихий, но слышен сразу. Даже студентам.

3/6 — громкий звук. Но пальпаторно не ощущается.

Все после 3/6 звучит так громко, что ощущается пальпаторно.

4/6 — слышен, когда стетоскоп плотно приставлен к коже по всей окружности.

5/6 — слышен, когда стетоскоп касается кожи краем.

6/6 — слышен, когда стетоскоп кожи не касается совсем.

Шкала применима как к шумам, так и к тонам.

Все остальное - в видео: http://phonocardio.com/grapho/

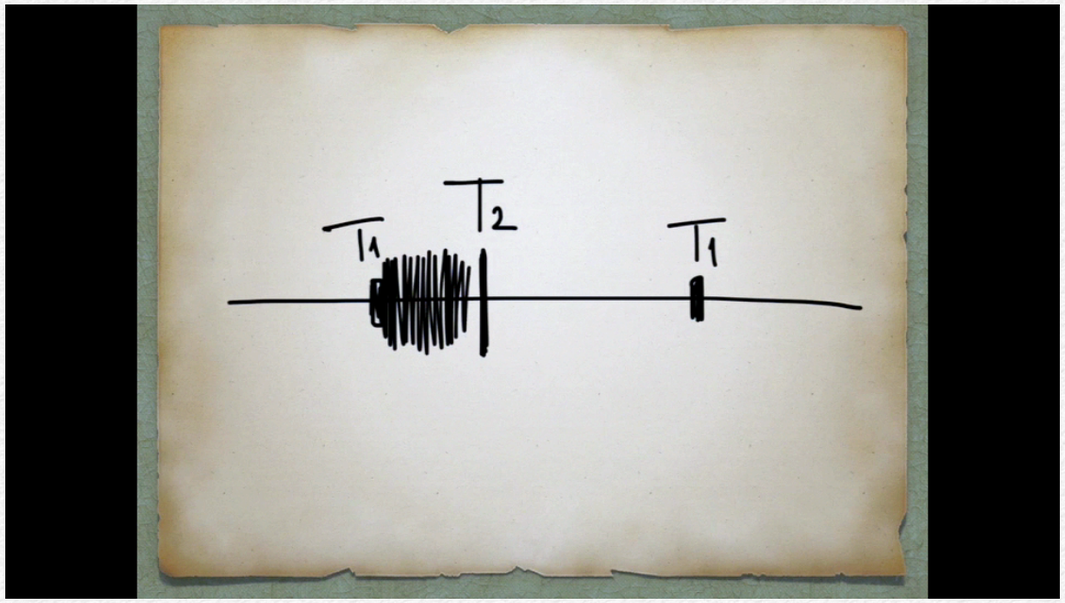


На следующей странице таблица с условными обозначениями, предложенными в фильме. Рисунки можно увеличить касанием.

| | |
|---|---|
| 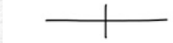 | высокочастотный тон |
| 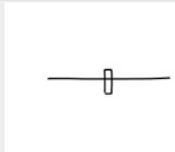 | низкочастотный тон |
| 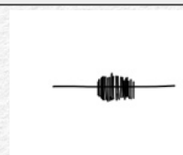 | высокочастотный шум |
| 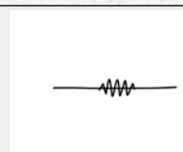 | низкочастотный шум |
| 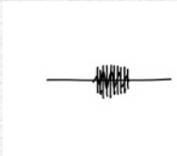 | смешанный шум |
| 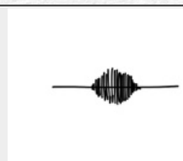 | нарастающе-убывающий шум |
| 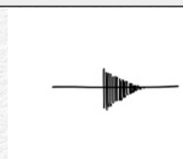 | убывающий шум |
| 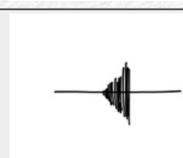 | нарастающий шум |
| 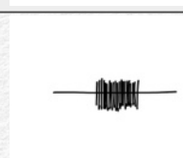 | «лентовидный» шум |

# Финал

# Несколько типовых проблем

**Тут я коснусь несколько типичных проблем, с которыми Вы обязательно столкнетесь, как я с ними регулярно сталкиваюсь, и обозначу их решение. Кое что освещалось и другими авторами, но многое я тут написал, опираясь на собственный опыт.**

## Низкочастотный звук

В повседневной жизни низкочастотные звуки редко несут нам важную информацию, поэтому наше сознание их игнорирует. Со звуком сердца не так. Тут ряд важных аускультативных симптомов, таких как тоны галопов Т3 и Т4, шум митрального стеноза, шум Стилла, шум Остина Флинта, исключительно низкочастотные. Но услышать их непросто. Во-первых потому, что этот частотный диапазон мы вообще слышим плохо. Во-вторых, потому, что мы, опираясь на наш жизненный опыт, этот диапазон по привычке игнорируем.

Послушайте этот отрывок:

**Аудио Финал.1** http://phonocardio.com/book/

Тут я специально вырезал кусочек диастолы с низкочастотным шумом из записи звука сердца пациентки с митральным стенозом (площадь отверстия митрального клапана 1,3 см), а потом зациклил его воспроизведение.

А теперь послушайте исходный фрагмент. Согласитесь, что шум здесь не так заметен.

**Аудио Финал.2** http://phonocardio.com/book/

Фонокардиограмма Аудио Финал.2

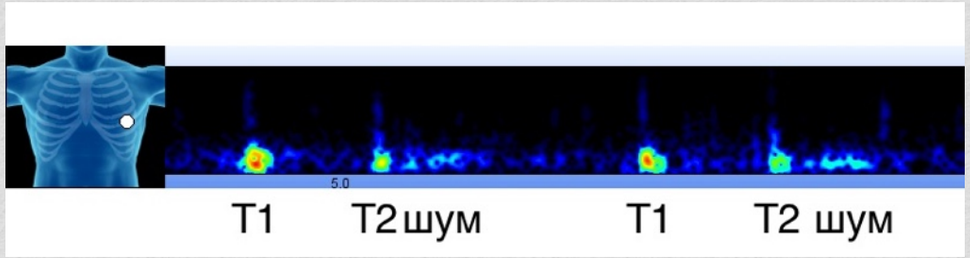


T1 - первый, T2 - второй тон, шум - низкочастотный диастолический шум митрального стеноза, который был вырезан из записи и представлен на Аудио 1.

Решение проблемы: специально искать низкочастотные звуки в каждой части сердечного цикла, выслушивая через воронку стетоскопа.

### Аускультативный симптом, который сильно отличается от основного звукового потока: труднее услышать и локализовать

Нередко какой-нибудь аускультативный симптом, будь то тон или шум, может иметь доминирующую частоту, продолжительность или текстуру, которые существенно отличаются от основного потока звука сердца. Такой аускультативный симптом сложнее услышать, не смотря на то, что громкость его может быть вполне достаточной для мгновенного обнаружения. Кроме того, такой симптом может быть сложно или даже невозможно хронологически локализовать. Ниже несколько примеров.

**Аудио Финал.3** Здоровый мужчина средних лет, верхушка http://phonocardio.com/book/

Фонокардиограмма Аудио Финал.3

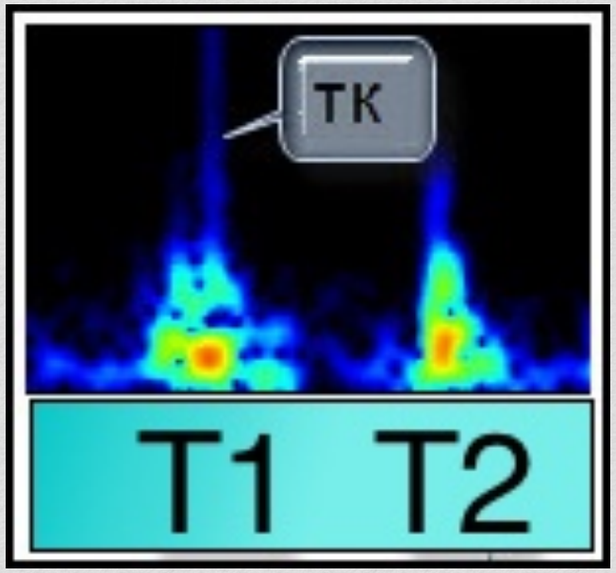


Отчетливо слышен щелкающий высокочастотный тон, который отличается от остальных тонов. Локализовать его аускультативно крайне трудно. Я поначалу ошибочно принял этот тон за среднесистолический щелчок пролапса митрального клапана. На фонокардиограмме хорошо видно, что это второй, трикуспидальный, компонент первого тона ТК.

**Аудио Финал.4** Мужчина немногим более двадцати лет, двустворчатый аортальный клапан, легкая аортальная недостаточность, точка Боткина http://phonocardio.com/book/

Фонокардиограмма Аудио Финал.4

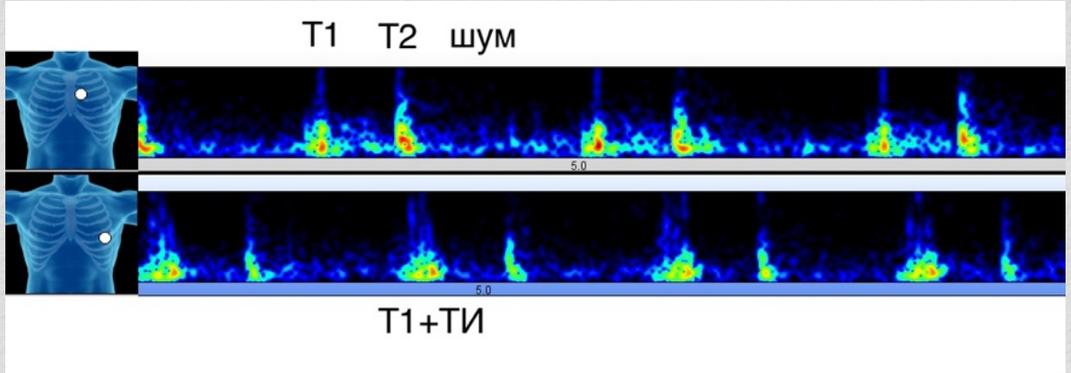


Сразу ли Вы услышали дующий шум после второго тона? Этот шум сегодня часто упускают. Он пролонгированный, нежный, высокочастотный, что сильно отличает его от прочих звуков на записи. Чтобы не упустить этот шум, следует его искать у каждого пациента.

На следующей странице аудиофрагмент, записанный на верхушке сердца (нижняя полоса на рисунке).

**Аудио Финал.5** Тот же пациент, верхушка сердца http://phonocardio.com/book/

Два сердечных цикла, записанные в разных точках для сравнения морфологии первого тона и аортального тона изгнания.

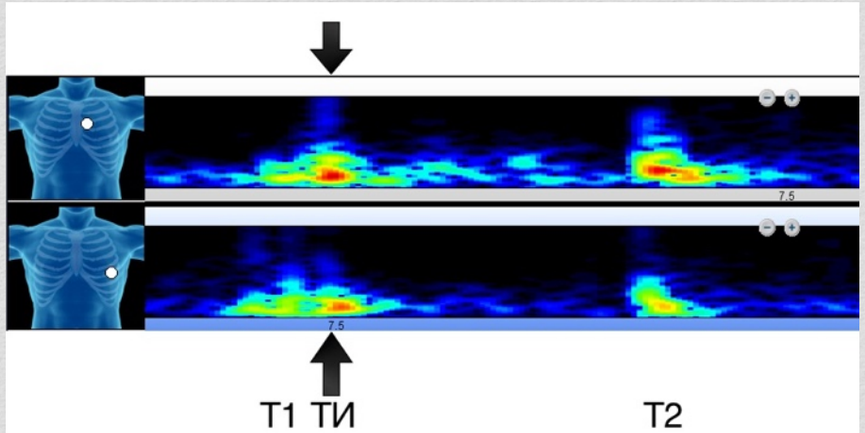


Первый тон, кажется, состоит из трех щелчков. На самом деле первый тон как всегда состоит из митрального и трикуспидального компонентов, которые и являются первыми двумя щелчками. Третий щелчок - аортальный тон изгнания ТИ, возникающий при открытии патологичного аортального клапана. Его обычно можно отследить от верхушки сердца до аортальной точки. Шум так же слышен.

Без фонокардиограммы щелкающие тоны в конгломерате в области первого тона посчитать было бы сложно. Можно попытаться по возможности точно воспроизвести ритм щелчков пальцами кисти и посчитать, сколько пальцев потребовалось.

Решение: в каждой точке аускультации сканировать звук во всем частотном диапазоне.

Проблема хронологической локализации, на мой взгляд, простого решения не имеет. Можно попытаться уяснить взаимосвязь звука с первым или вторым тоном. Об этом подробнее ниже в этом разделе. Техническое решение: записать фонокардиограмму или аудио, которое потом воспроизвести в замедленном темпе. Это как раз тот случай, когда техника может прояснить ситуацию. Как в последнем случае.

## Т3-Т4-галоп

Бывают ситуации, когда кроме первого и второго одновременно слышны так же третий и четвертые сердечные тоны. Про эти тоны я писал в разделе "Необходимый минимум о физиологии кровообращения". Это называется Т3-Т4-галоп. Первый и второй тоны имеют

хорошо слышимые высокочастотные компоненты, которые в нашем восприятии доминируют. Поэтому часто первый и второй тоны называют высокочастотными, хотя доминируют в них все равно низкие частоты. А вот третий и четвертый тоны исключительно низкочастотные. В результате мы имеем проблему, описанную выше: относительно негромкие звуки с другой частотой. Услышать третий и четвертый тоны при некотором опыте не сложно, но вот хронологически их локализовать, или хотя бы посчитать (до двух!) для меня и сейчас бывает тяжело. Что делать?

Сузить фокус внимания сначала до первого, потом до второго тона и их хронологический окрестностей. Или сначала до второго, потом до первого тона, что, на мой взгляд, удобнее. Второй тон почти всегда громче на основании сердца. Ставим стетоскоп на основание сердца во второе межреберье возле грудины справа или слева, фиксируем внимание на втором тоне. Потом мелкими шажками начинаем переставлять головку стетоскопа по направлению к трикуспидальной точке и верхушке сердца, где и слышны тоны галопов третий и четвертый. Фиксируем внимание на втором тоне и ищем низкочастотный тон сразу после него. Низкочастотный тон сразу после второго тона - третий тон. Далее переводим внимание на первый тон и его "окрестности". Первый тон часто, но не всегда, самый громкий на верхушке сердца. Низкочастотный тон перед первым тоном - четвертый тон. Итак, мы зафиксировали и третий, и четвертый тоны. Но вот схватить всю картину целиком мне часто не удается.

Ниже пример Т3-Т4-галопа у пациента атлета немногим менее сорока лет с артериальной гипертензией (артериальное давление 140/120). Сравните звук с фонокардиограммой.

**Аудио Финал.6** http://phonocardio.com/book/

Фонокардиограмма Аудио Финал.6

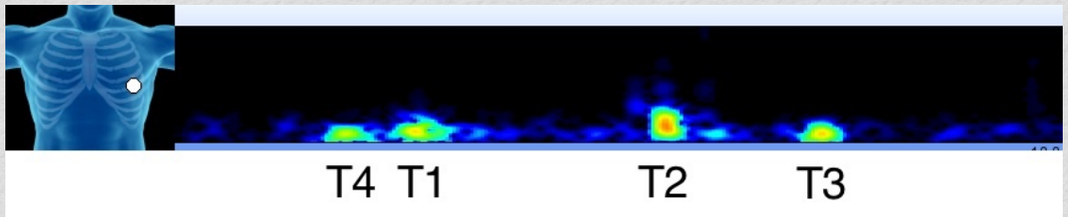


Т1 - первый, Т2 - второй, Т3 - третий, Т4 - четвертый тоны. Т3, вероятно, есть следствие занятий спортом. Т4 обусловлен артериальной гипертензией.

Иногда третий и четвертый тоны расположены очень близко и по отдельности не дифференцируются вообще. Тут предел разрешающей способности метода аускультации.

Ниже пример Т3-Т4-галопа у пациента средних лет с синдромом некомпактного левого желудочка и декомпенсированной сердечной недостаточностью. Третий и четвертый тоны расположены слишком тесно и аускультативно дифференцировать их невозможно. Характерный систолический высокочастотный шум митральной недостаточности четко обозначает систолу и помогает услышать низкочастотный диастолический звук.

**Аудио Финал.7** http://phonocardio.com/book/

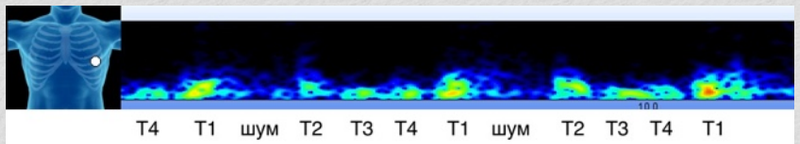


Т1 - первый, Т2 - второй, Т3 - третий, Т4 - четвертый тоны, шум - систолический шум митральной регургитации.

## Диастолу слушать сложнее

Я писал раньше, что в процессе аускультации в каждой точке необходимо сконцентрироваться сначала на первом тоне, потом на втором, потом на систоле, потом на диастоле. Интересно, что сконцентрироваться на диастоле сложнее, чем на систоле. Совет: сконцентрироваться сначала на промежутке сразу после второго тона, потом на промежутке перед первым тоном.

## Когда диастола короче систолы

В большинстве случаев диастола длиннее систолы. Это является удобным признаком для того, чтобы различить систолу от диастолы.  К этому простому правилу быстро привыкаешь: короче интервал - систола, длиннее - диастола. Однако оно работает только при нормальной частоте сердечных сокращений. При тахикардии длительность систолы и диастолы могут сравняться, или даже диастола становиться короче систолы. Если об этом забыть, можно запутаться. Со мной такое случилось в случае, описанном ниже.

Прослушав аудиофрагмент, попробуйте понять, где какой тон, где систола, где диастола. Я в свое время далеко не сразу все понял.

**Аудио Финал.8** Здоровая девочка около семи лет. http://phonocardio.com/book/

Фонокардиограмма Аудио Финал.8

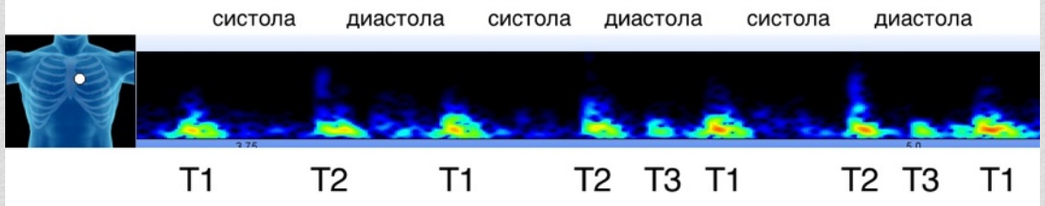


Тахикардия около 115 в минуту. Продолжительность систолы равна, а иногда больше продолжительности диастолы. Так же имеется третий тон, который то появляется, то исчезает. Это очень характерное свойство третьего тона.

T1 - первый, T2 - второй, T3 - третий тон.

Решение: при тахикардии синхронно с аускультацией пальпировать пульс на сонных артериях. Систола совпадает с пиком пульсовой волны.  Кроме того, не забывать, что первый тон обычно глуше и короче, чем второй.

## Предел метода

Бывают ситуации, когда аускультация не работает: слишком тихие тоны при ожирении и эмфиземе, отсутствие аускультативных симптомов при наличии болезни, атипичная аускультативная картина, слишком сложная аускультативная картина. Фонокардиограмма и прослушивание аудиозаписи в замедленном режиме некоторые проблемы решают. Однако, столкнувшись с трудностями, лучше сосредоточиться, вооружиться бумагой и ручкой и потратить немного времени, чтобы все же разобраться самостоятельно. Раньше у меня были случаи, когда приходилось слушать одного пациента минут пятнадцать. Большая часть аускультативных задач все же решается. И наш навык растет в преодолении трудностей.

А если все же не решается? Тогда следует смириться, наши возможности всегда ограничены.

И еще. Не стоит быть самонадеянными и категоричными.

Напоследок представлю случай, в котором до правды все таки докопаться удалось, не смотря на чрезвычайно сложную аускультативную картину и редкость аускультативного симптома. Пациент около пятидесяти лет с систолической сердечной недостаточностью и трепетанием предсердий.

Послушайте эти два фрагмента, записанные на верхушке сердца и сравните с фонокардиограммой:

**Аудио Финал.9** http://phonocardio.com/book/

**Аудио Финал.10** http://phonocardio.com/book/

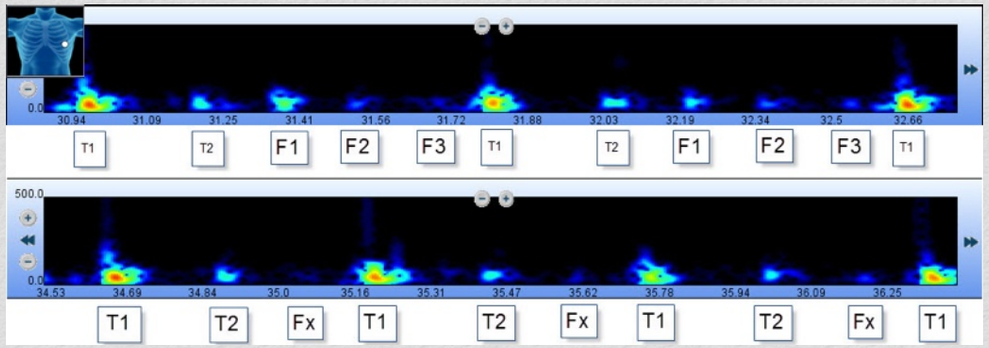


В диастолу при высокой блокаде проведения выслушиваются дополнительные тоны, обусловленные трепетанием предсердий. На фоне меняющейся АВ-проводимости, неправильного ритма и альтернирующей громкости дополнительных диастолических тонов анализ аускультативной картины возможен только с использованием фонокардиографии. Для представленной фонокардиограммы запись проведена на верхушке сердца с положением пациента на левом боку. Видно, что за вторым тоном идут убывающей громкости низкочастотные тоны F1, F2, F3, Fx. Аускультативная картина при наличии тонов трепетания становится очень необычной. Есть для нее название: «систолы в эхо» (systoles en echo, французский термин, использованный в 1893 году)[13].

Тоны трепетания предсердий - редкий аускультативный феномен. Думаю, за весь двадцатый век он был описан не более трех десятков раз. В большинстве руководств по аускультации о нем не пишут.

## Занавес

Весь процесс аускультации состоит из двух этапов: сбора информации и ее анализа. Этапы не следуют хронологически друг за другом. У опытного врача они проходят почти синхронно. Например, мимолетного взгляда может быть достаточно, чтобы заметить аномально высокую пульсацию сонных артерий и предположить тяжелую аортальную недостаточность. А дальше всего двух-трех минут хватит, чтобы, пропальпировав прекардиальную область, пульс и проведя аускультацию, обнаружить остальные клинические доказательства этого порока и принять решение о лечебной тактике. Эхокардиографию тоже провести потом, конечно. Для галочки;-).

На практике редко все так просто и однозначно, как в представленном примере, хотя через несколько часов после написания предыдущего абзаца я в очередной раз участвовал в истории, которая там описана. С другой стороны, способность находить и быстро анализировать нужные клинические данные приходит с опытом. Из дидактических соображений я поэтому выделяю два этапа: сбор информации и анализ. Сбор информации в этой книге я назвал "услышать все".

Аускультация сердца не применяется изолированно. Прежде, чем приступить к аускультации, мы проводим опрос, осмотр, исследование артериального и венозного пульса, пальпацию прекардиальной области. Это дает возможность проводить аускультацию, имея определенное представление о пациенте и предварительный перечень возможных диагнозов.

Подробная инструкция проведения аускультации дана в этой книге. Можно ли отходить в сторону? Конечно. Есть ли другие варианты? Есть. Думаю, все же, что на первых парах большинству читателей не стоит от данной инструкции отступать. Отработайте предлагаемые действия до автоматизма, а потом придет свобода и творчество.

Не пренебрегайте графической фиксацией того, что слышите. Это существенно ускорит Ваш рост. Красота схем не важна, однако стремитесь к тому, чтобы Ваши

схемы легко читались и интерпретировались однозначно. Пусть рука рисует в то время, когда вы слушаете. Вы можете не понять, что это за звук и какая за ним скрывается патология. Однако после проведения аускультации Вы должны иметь нарисованную аускультограмму в каждой стандартной точке выслушивания. Каждый звук должен быть обозначен на схеме в соответствующем месте сердечного цикла. Необходимо так же показать его характеристики: громкость, частоту (низкочастотный, высокочастотный, смешанный, музыкальный), продолжительность. Так же надо показать форму шума: нарастающий, убывающий, постоянный, нарастающе-убывающий).

Анализа аускультативных данных я не касался в этой книге. На момент написания этих строк (январь 2015 года) я уже опубликовал кое что на эту тему здесь http://phonocardio.com/handbook/ . Буду рад, если Вас это заинтересует. Промотайте оглавление до второй части "Интерпретация аускультативных симптомов" и читайте дальше. Надеюсь, в свое время на основе этого материала я напишу другую книгу.  Все, что находится по этой ссылке в первой части после доработки, сокращений и добавлений стало книгой, которую Вы сейчас заканчиваете читать.

# Вместо библиографии или откуда взялась эта книга

Содержание этой книги определилось информацией, которую я почерпнул из множества источников и опробовал в течение длительного времени на собственной кардиологической практике. Не вижу смысла перегружать книгу множеством ссылок по каждому пустяку. Я дал ссылки в тексте в случае цитирования или для подкрепления ключевых фактов. Не могу не упомянуть о важнейших источниках информации и вдохновения.

Для меня и для этой книги в частности этими источниками стали книги и статьи двух недавно ушедших кардиологов по имени W. Proctor Harvey и Aubrey Leatham. Их работы я отношу к первоисточникам по нашей теме. Если Вы желаете продвинуться в аускультации очень далеко, их работы я настоятельно рекомендую. Вот ключевые:

1. W. Proctor Harvey, MD, with Julius Bedynek, MD, & David Canfield. Clinical Heart Disease. Clinical Auscultation and Physical Examination of the Cardiovascular System: Five Finger Approach. Laennec Publishing,Inc.; 2009.

2. Aubrey Leatham Auscultation of the Heart and Phonocardiography. Churchill Livingstone; 2nd edition; 1975.

Довольно много статей этих авторов есть в свободном доступе в сети интернет.

Литературные ссылки:

1. Charles S. Bryan "Osler Inspirations from a Great Physitian" Oxford University Press 1997, p. 19.

2. Aubrey Leatham Auscultation of the Heart and Phonocardiography. Churchill Livingstone; 1st edition; 1970; p.4.

3. Aubrey Leatham Auscultation of the Heart and Phonocardiography. Churchill Livingstone; 1st edition; 1970; p.2.

4. Семашко Н.А. Большая Медицинская Энциклопедия АО "Советская энциклопедия"; Москва; 1930; том 15; с. 304-306.

5. Bishop PJ. Reception of the stethoscope and Laënnec's book. Thorax 1981;36(7):487-492.

6. Segall HN. Cardiovascular Sound and the Stethoscope, 1816 to 2016: The Twenty-Fifth Louis Gross Memorial Lecture. Canadian Medical Association Journal 1963;88(6):308-318.

7. LEATHAM A. Phonocardiography. Postgrad Med J. 1949 Nov;25(289):568-81.

8. Steven McGee Evidence-based physical diagnosis. Saunders; 3 edition; 2012; p. 321.

9. Samuel A Levine, W Proctor Harvey Clinical Auscultation Of the Heart. W B Saunders; 1959; p. v.

10. Дж. Констант Клиническая диагностика заболеваний сердца Кардиолог у постели больного. Москва; Бином; 2004; с. 286.

11. Zelko Roncevic Music from the heart-in praise of auscultation. Interview by Keith Barnard. Circulation. 2007 Oct 2;116(14):f81-2.

12. Дж. Констант Клиническая диагностика заболеваний сердца Кардиолог у постели больного. Москва; Бином; 2004; с. 170-171.

13. Emslie-Smith D. Temporal alternation of atrial flutter sounds / D. Emslie-Smith, E. H. Parry // Circulation. – 1968. – Vol. 37, N 6. – P. 1020–1026.

*Лаеннеку понадобилось всего три года для создания метода аускультации и описания большинства известных сегодня аускультативных симптомов в условиях полного отсутствия высоких технологий. Значит сегодня за три года можно стать мастером аускультации.*

*Даже быстрее.*